

# CEREBRAL TUMOR - TUMOR CEREBRAL



*This 6 year old girl presented with an eight-week history of morning vomiting, occipital headaches and lethargy. She was previously very active and doing well at school, but had recently become withdrawn and quiet. Her parents noticed slurring of speech and unsteadiness on walking, the day before admission.*

*She was born by Caesarean section at term, reached normal developmental milestones, and her past medical history is unremarkable. She is not on any medication and has no known drug allergies. There is no family history of any hereditary diseases. She lives with her parents and has one older sister.*

*On examination, she was awake and fully orientated, with a GCS score of 15. She was afebrile and general examination was unremarkable. Both pupils were equal and reactive to light. Eye movements were full but there was nystagmus on upward gaze. There were early signs of papilloedema. Motor and sensory examination and reflexes were all normal. Romberg's test was negative, but she was ataxic on walking, tending to fall towards her right hand side. My provisional diagnosis was of a cerebellar lesion, possibly due to a tumour.*

*An MRI scan revealed a large, solid mass in the mid-cerebellar area and midbrain. The appearances are those of a medulloblastoma. The immediate plan is to resect the tumour using a posterior fossa craniotomy, possibly followed by chemotherapy or radiotherapy.*



Niña de 6 años que presenta una historia clínica de vómitos matutinos, de 8 semanas de evolución, dolor occipital y letargo. Sus padres afirman que la niña era muy activa y que iba bien en el colegio; pero últimamente ha pasado a ser muy tranquila y encerrada en sí misma. Además han notado el día antes de acudir a la consulta dificultad en el habla e inestabilidad al caminar.

Nacida por cesárea a término, niveles de desarrollo compatibles con la normalidad y nada reseñable en su historia clínica. No sigue tratamiento médico alguno y no tiene alergias conocidas. Sin antecedentes familiares de enfermedades hereditarias. La niña convive con sus padres y una hermana mayor.

En el examen, la paciente se encuentra despierta y totalmente orientada, con una puntuación de 15 en la EG<sup>1</sup>. No presenta fiebre y no se destacan indicios significativos en la exploración. Ambas pupilas simétricas y reactivas a la luz. Movimientos oculares conservados, destacando nistagmo en la mirada hacia arriba. Se hallan síntomas tempranos de edema papilar. El examen de reflejos sensoriomotores fue normal. Prueba de Romberg negativa, aunque destaca marcha atáxica, con tendencia a caer sobre el lado derecho. Mi diagnóstico provisional fue de lesión cerebelosa, probablemente debida a tumor.

La RM<sup>2</sup> muestra una gran masa sólida localizada en la zona media cerebelosa y mesencefálica, que recuerdan a un medulloblastoma. El tratamiento inmediato consistirá en la resección del tumor mediante craneotomía posterior, posiblemente continuada con QT<sup>3</sup> o RT<sup>4</sup>.

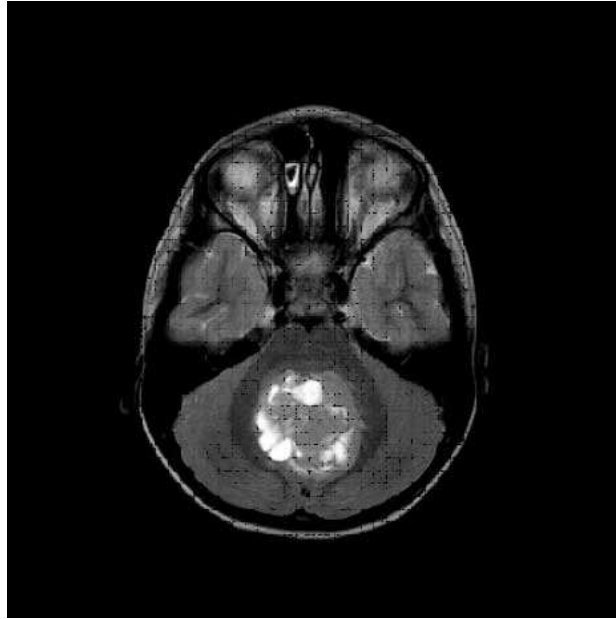
---

<sup>1</sup> EG = Escala de Glasgow

<sup>2</sup> RM = Resonancia magnética

<sup>3</sup> QT = Quimioterapia

<sup>4</sup> RT = Radioterapia



*Pre-operative axial MRI of head (T2-weighted). This shows a large mass of heterogeneous appearance, replacing the midbrain and central cerebellum. (image: cerebral tumor)*

RM axial de la cabeza, potenciada en T2. Presenta una masa grande de consistencia heterogénea que desplaza al mesencéfalo y la parte central del cerebelo.