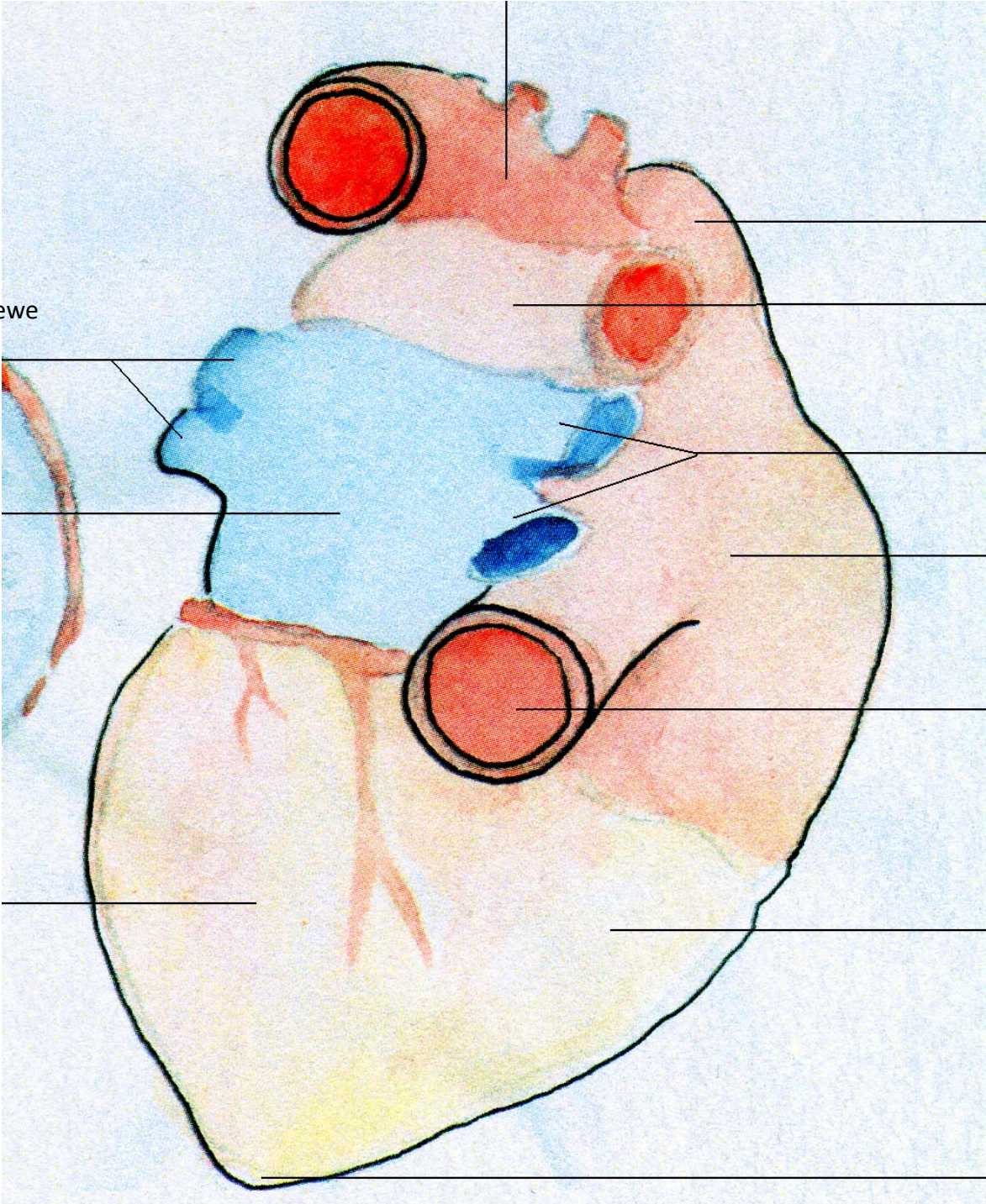


Serce
(caudal)

łuk aorty



Żyła główna
górną

Tętnice płucne
prawe

right pulmonary
veins

Prawy
przedsionek

Żyła główna
dolna

Prawa komora

Koniuszek
serca

Żyły płucne lewe

Lewy
przedsionek

Lewa
komora