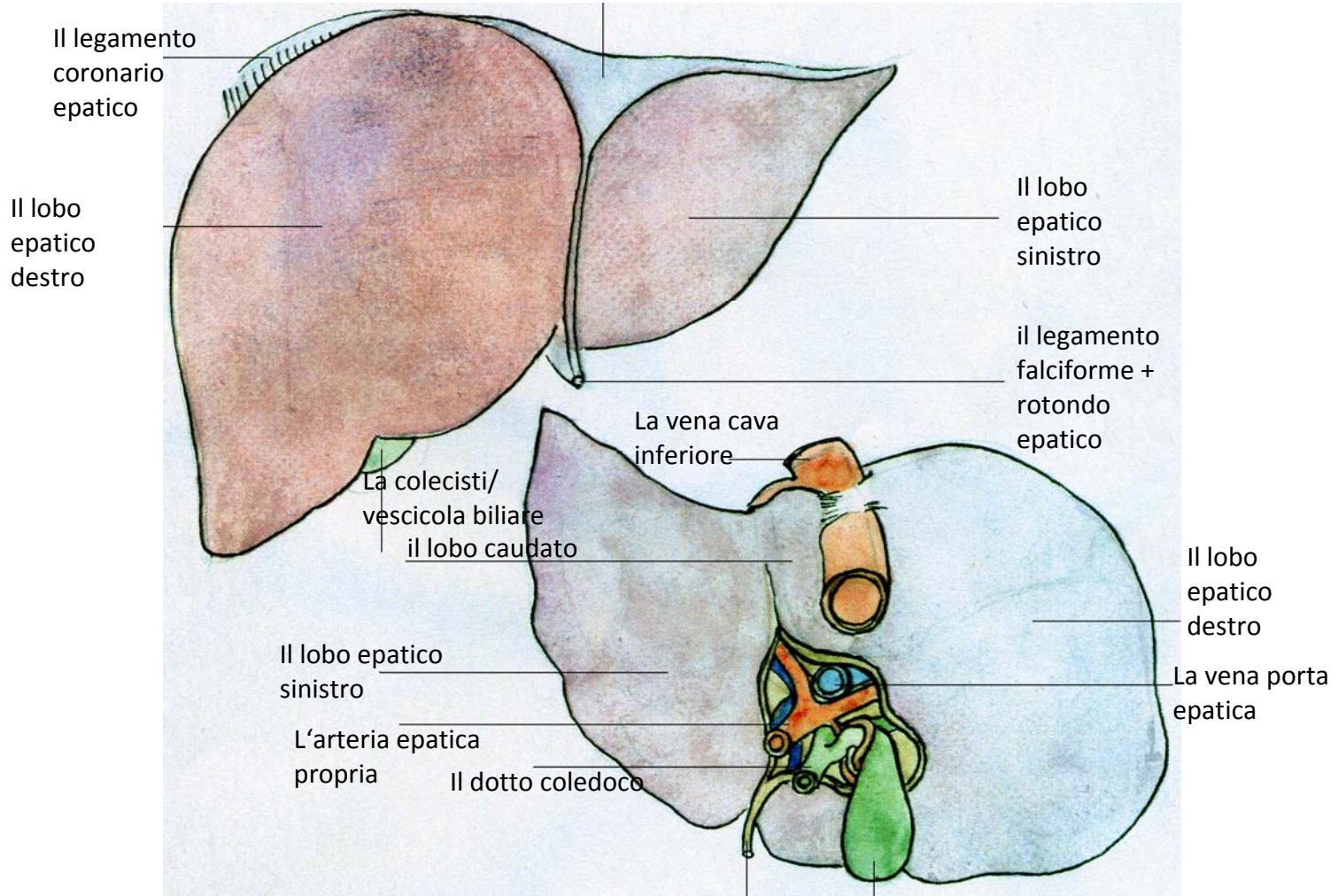


Il fegato da ventrale

L'Area nuda



Il legamento rotondo epatico

La colecisti/vescicola biliare

Il fegato da caudale