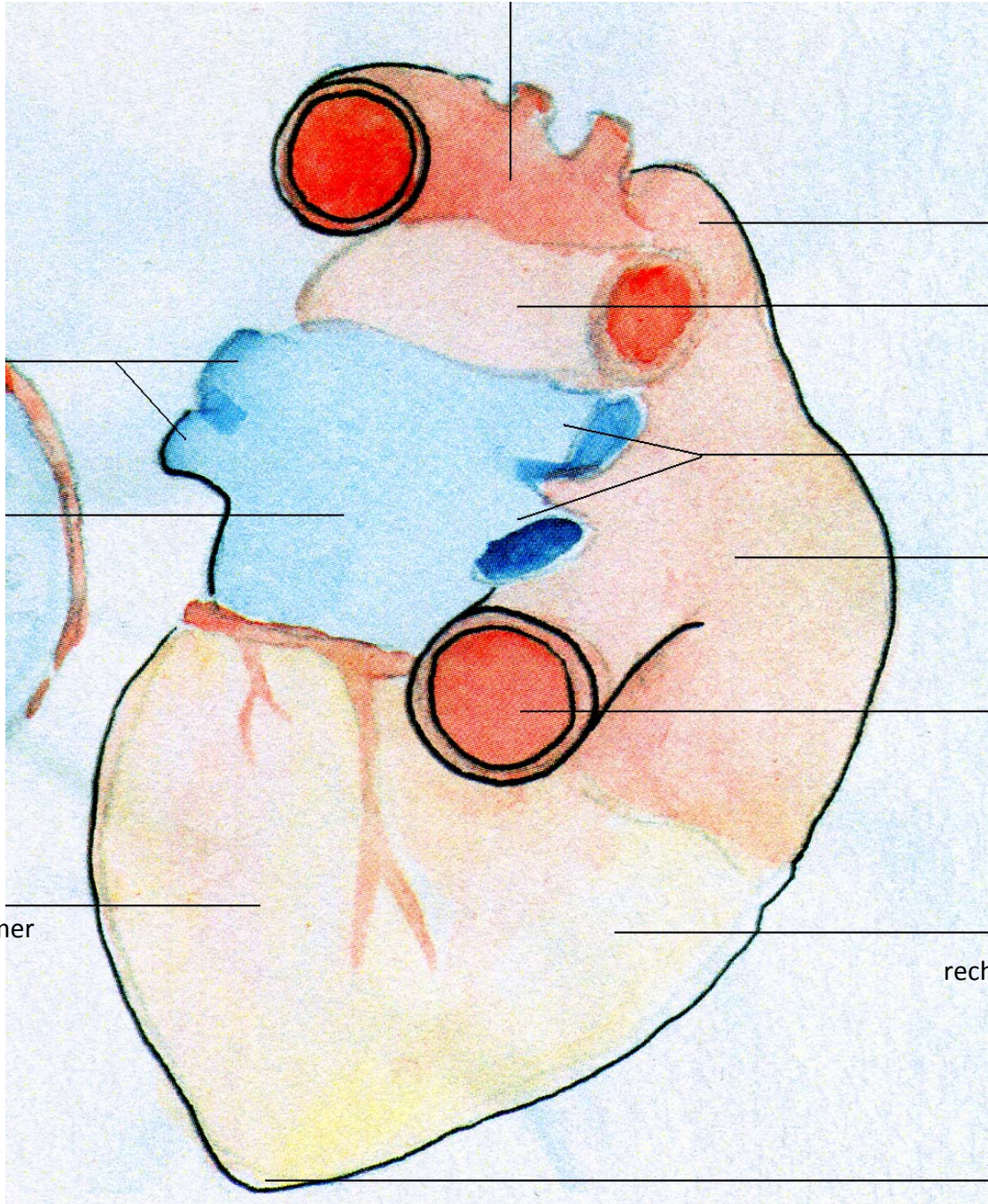


der Aortenbogen



die Vv.
pulmonalis
sinistrae

Atrium
sinistrum/
der linke
Vorhof

die V. cava
superior

die A.
pulmonalis
dextra

die Vv.
pulmonales
dextrae

Atrium
dextrum/
der rechte
Vorhof

die V. cava
inferior

der Ventriculus
sinister/ die
linke Herzkammer

der Ventriculus
dexter/ die
rechte Herzkammer

Apex cordis/ die
Herzspitze