

die  
A. carotis  
cummunis  
sinistra

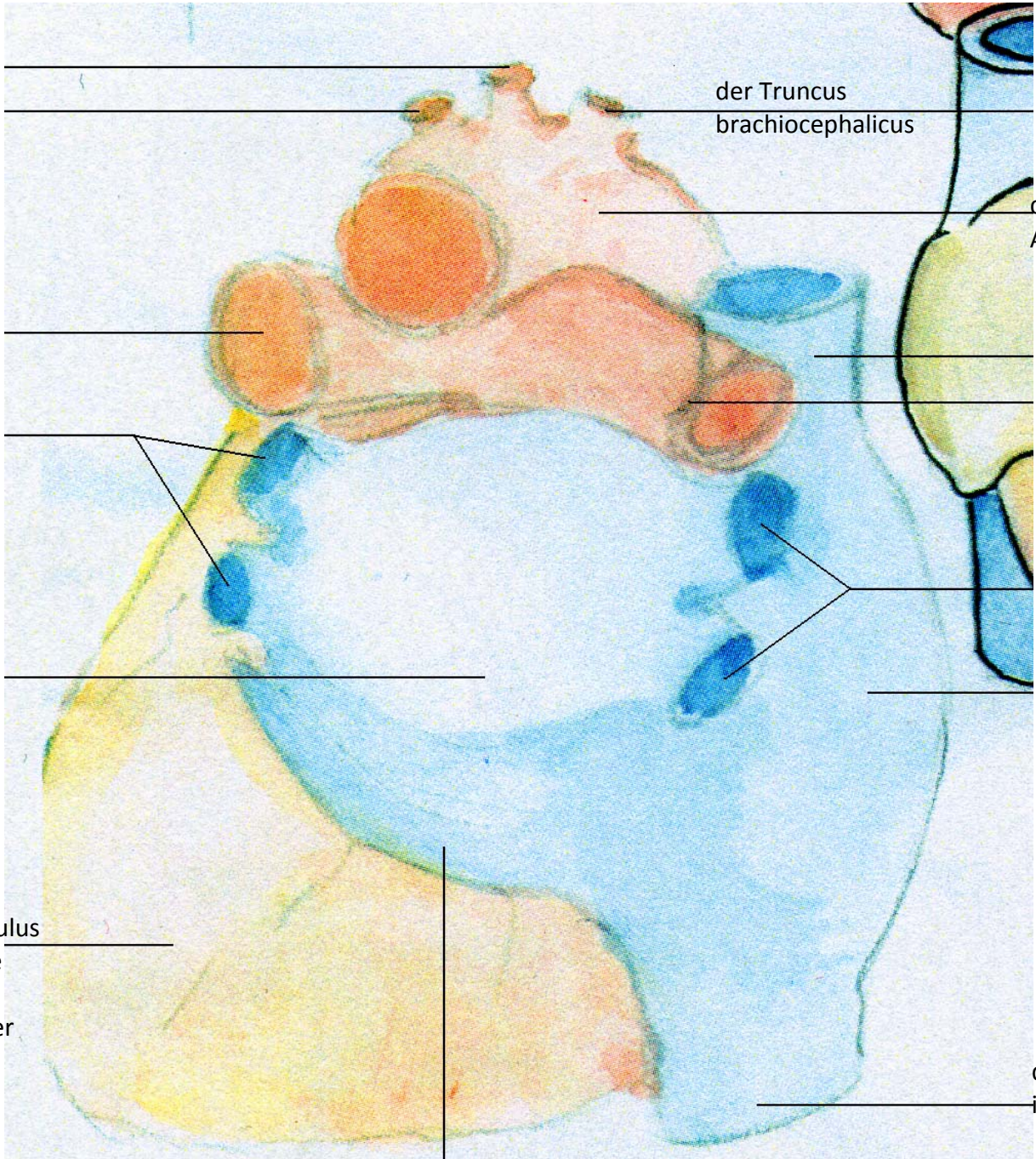
die A.  
subclavia  
sinistra

die A.  
pulmonalis  
sinistra

die Vv.  
pulmonales  
sinistrae

der linke  
Vorhof

der Ventriculus  
sinister/ die  
linke  
Herzkammer



der Truncus  
brachiocephalicus

der  
Aortenbogen

die V. cava  
superior  
die A.  
pulmonalis  
dextra

die Vv.  
pulmonales  
dextrae

der rechte  
Vorhof

die V. cava  
inferior

der Sinus  
coronarius

- A. - die Aterie
- Aa. - die Aterien (pl.)
- V. - die Vene
- Vv. - die Venen (pl.)
- Lig. - das Ligamentum