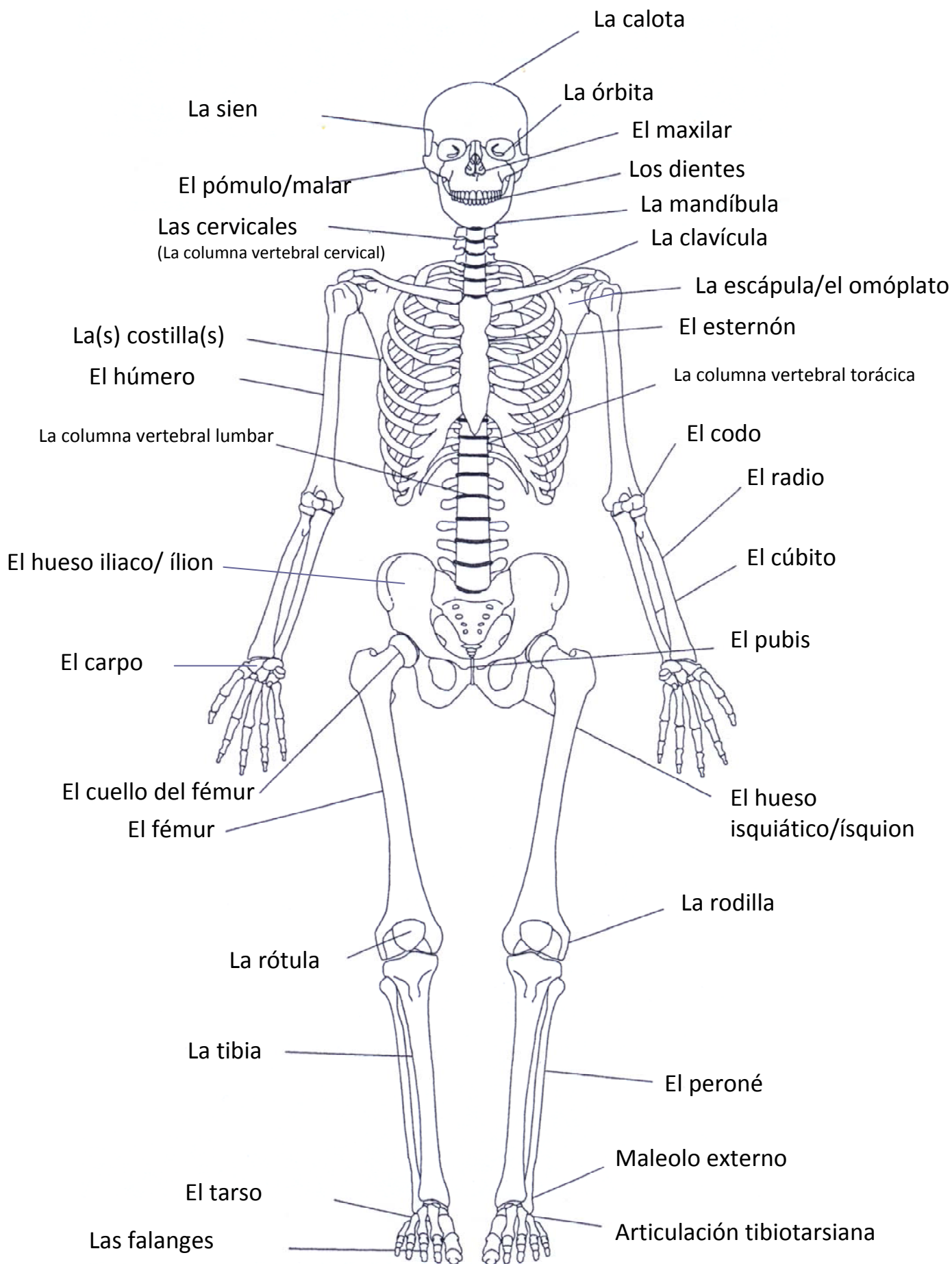

la frente

la pupila
el iris

la mejilla

la nariz

la barbilla

el pelo

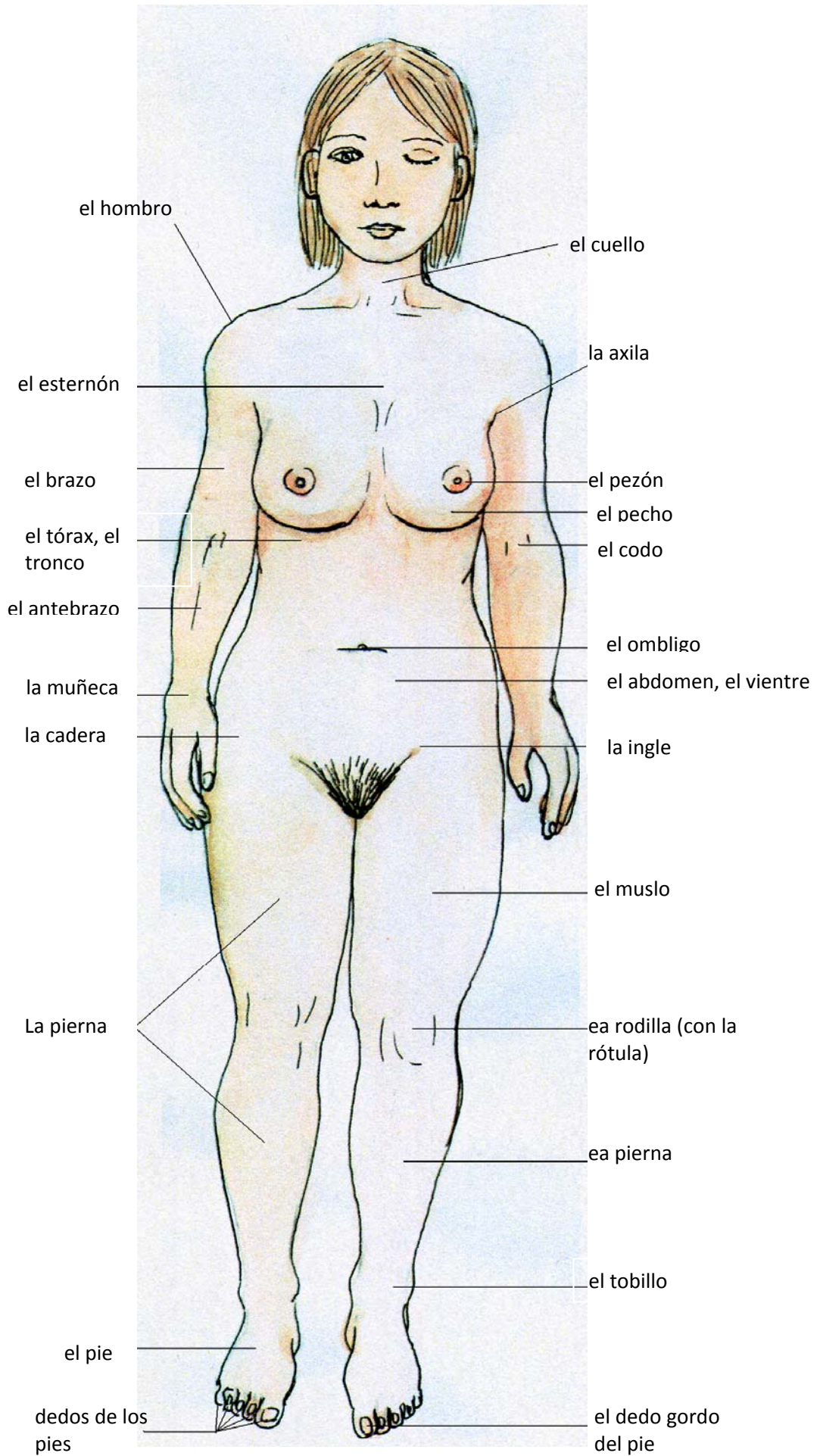
la ceja

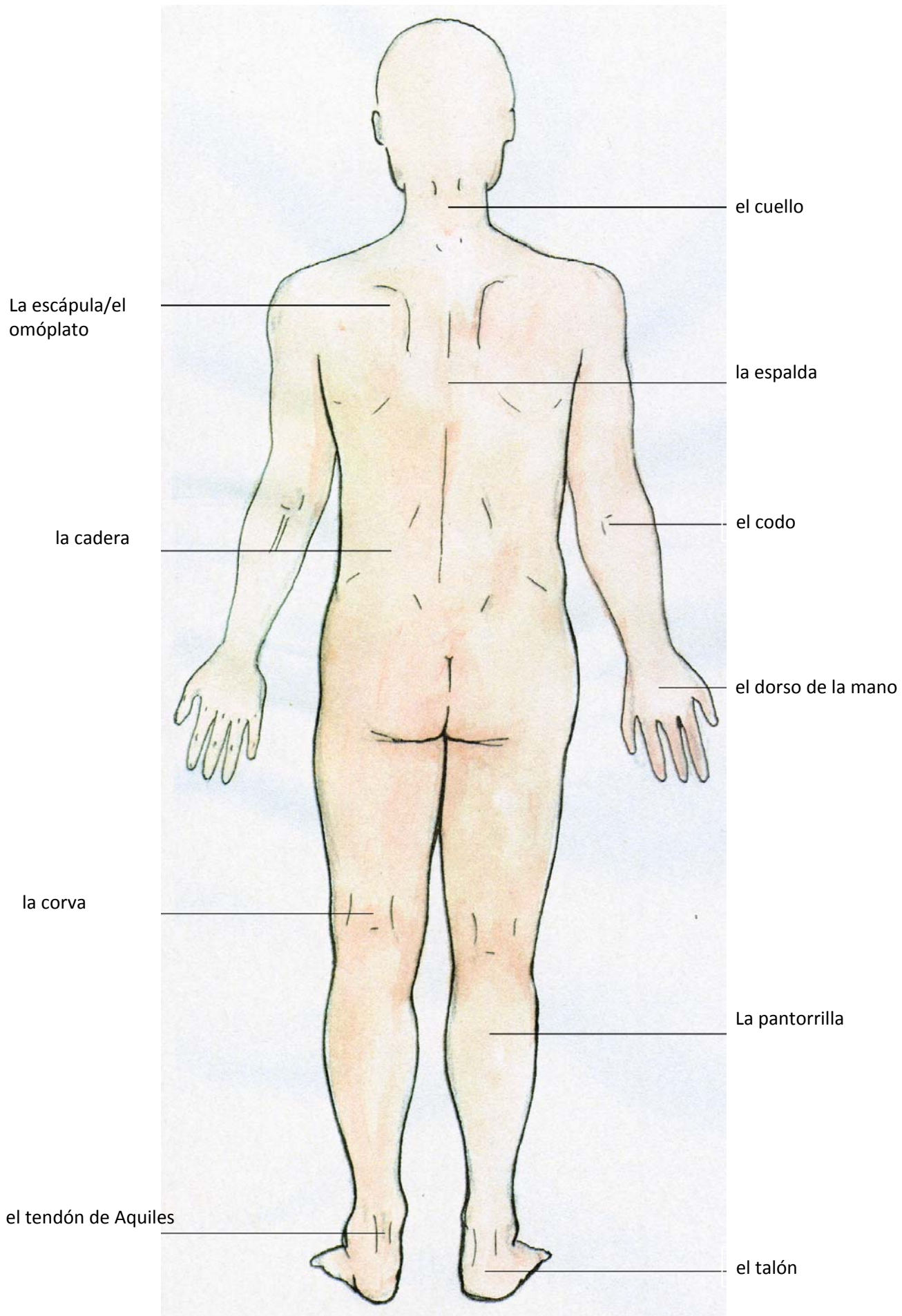
el párpado

las pestañas

la oreja

el labio
- superior
- inferior





el cartílago tiroides

el tiroides (la glándula tiroides)

la tráquea

el vértice pulmonar

el esófago

el pulmón

- 1. el lóbulo superior
- 2. el lóbulo medio
- 3. el lóbulo inferior

el bronquiolo izquierdo

el corazón

el diafragma

el estómago

el hígado

el bazo

la vesícula biliar

el páncreas

el duodeno

- 1. la cabeza
- 2. el cuerpo

el intestino grueso

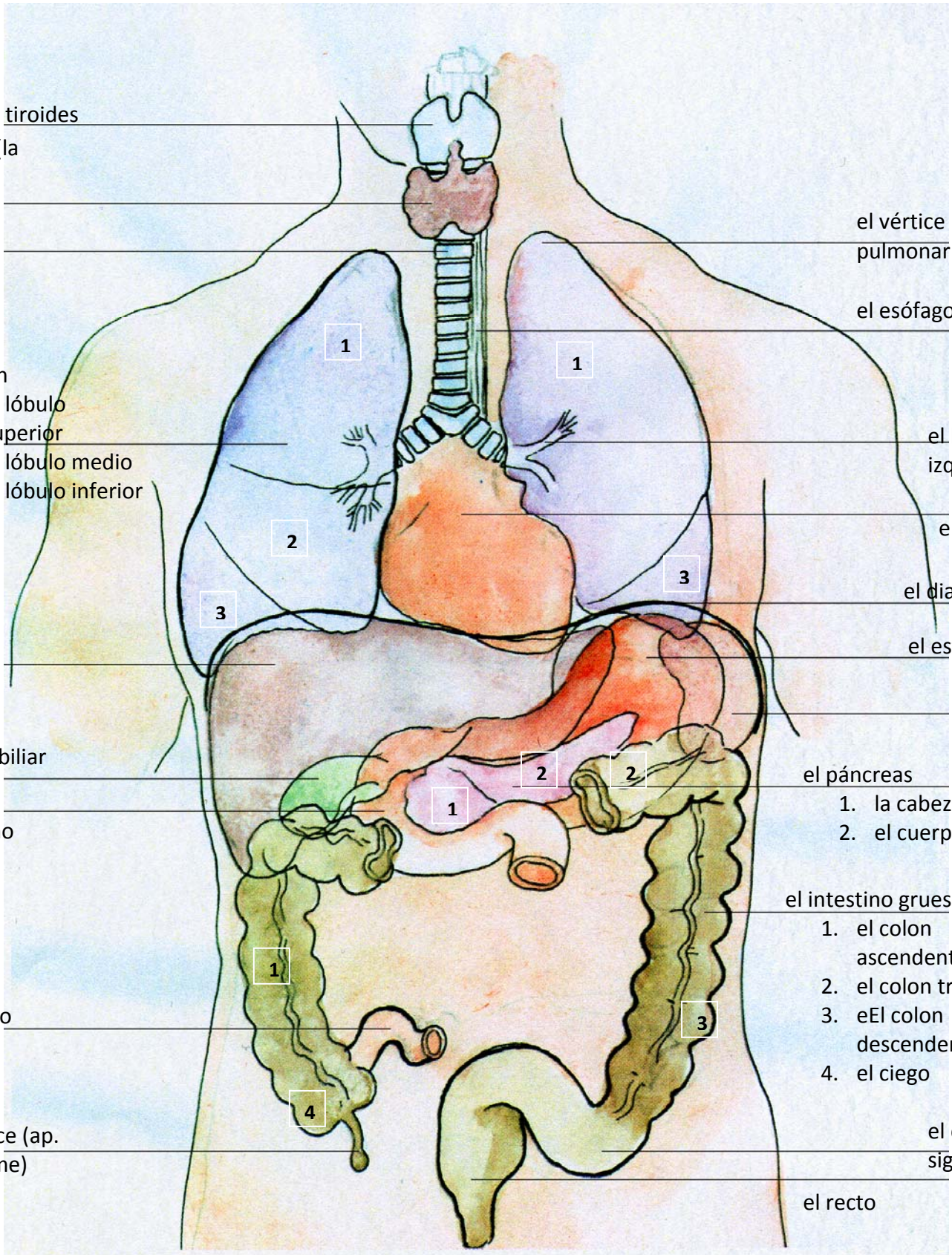
el intestino delgado

- 1. el colon ascendente
- 2. el colon transverso
- 3. el colon descendente
- 4. el ciego

el apéndice (ap. vermiforme)

el colon sigmoideo

el recto



la
A. carótida
común
izquierda

el tronco
braquiocefálico

la arteria
pulmonar
derecha

la aorta
ascendente

la vena cava
superior

el atrio
derecho

la arteria
coronaria
derecha

la A. subclavia izquierda

el cayado de la
aorta

el Lig. arterioso

las venas
pulmonales
izquierdas

el tronco
pulmonar

el atrio
izquierdo

la arteria
coronaria
izquierda

el ventrículo
izquierdo

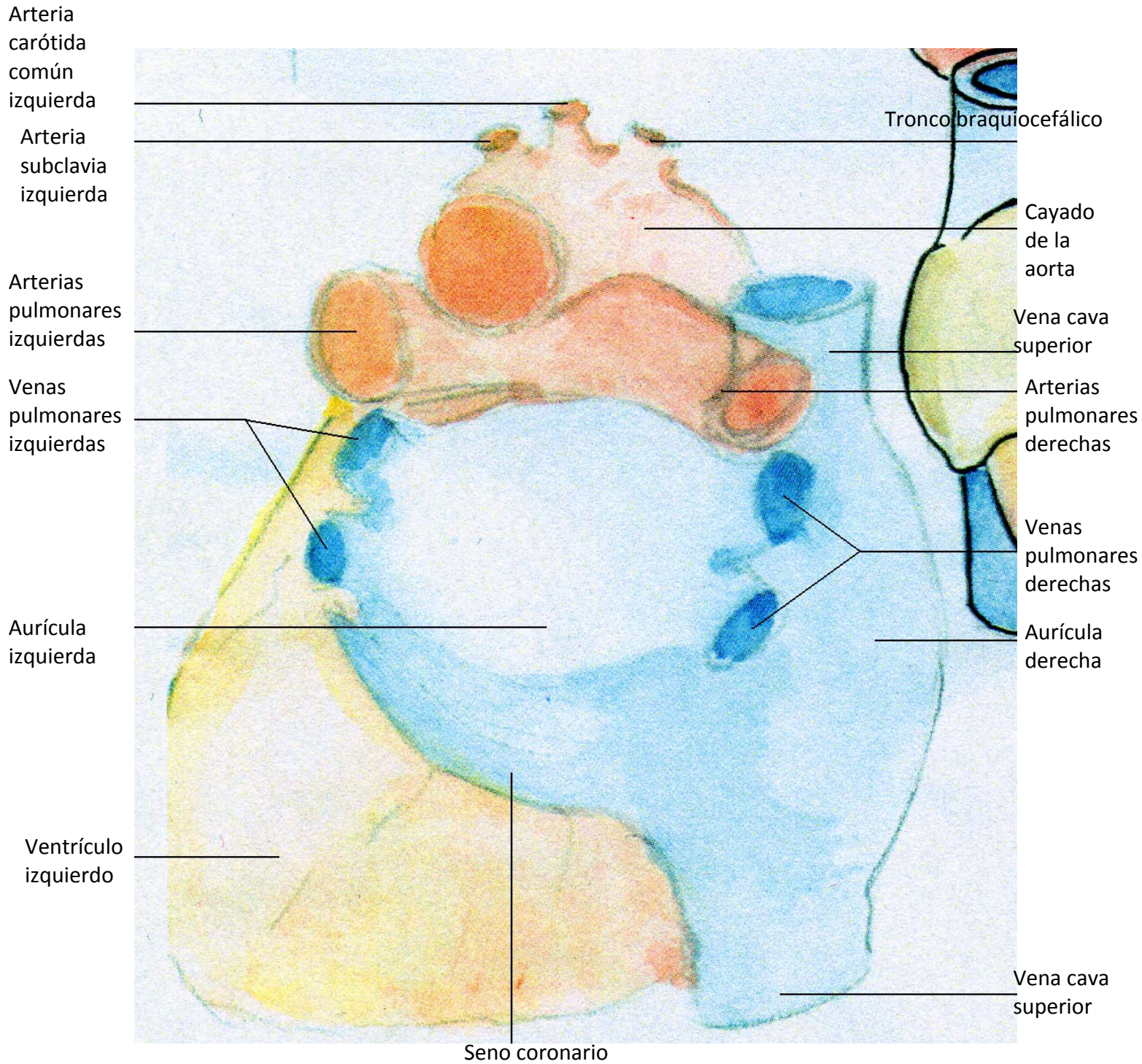
la punta del
corazón/el
ápex cordis

la V. cava
inferior

el ventrículo
derecho

A.	-	la arteria
Aa.	-	las arterias (pl.)
V.	-	la vena
Vv.	-	las venas (pl.)
Lig.	-	el ligamento

El corazón
(posterior)



El corazón
(caudal)

el cayado de
la aorta

las vv.
pulmonales
izquierdas

aurícula
izquierda

el ventrículo
izquierdo

la V. cava
superior

la A. Pulmonar
derecha

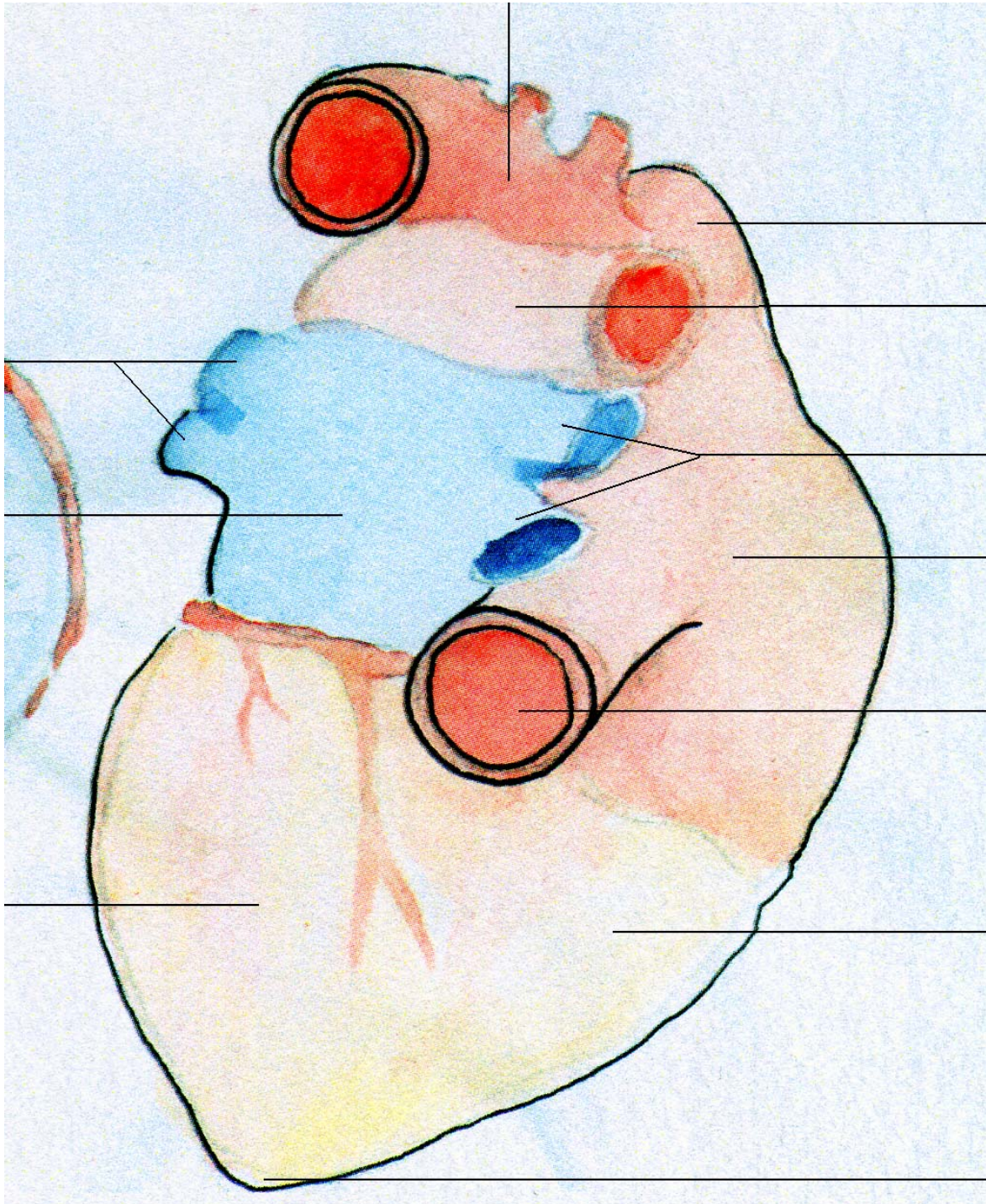
las vv.
Pulmonales
derechas

aurícula
derecha

la v. cava
inferior

el ventrículo
derecho

el ápex cordis/
punta del
corazón



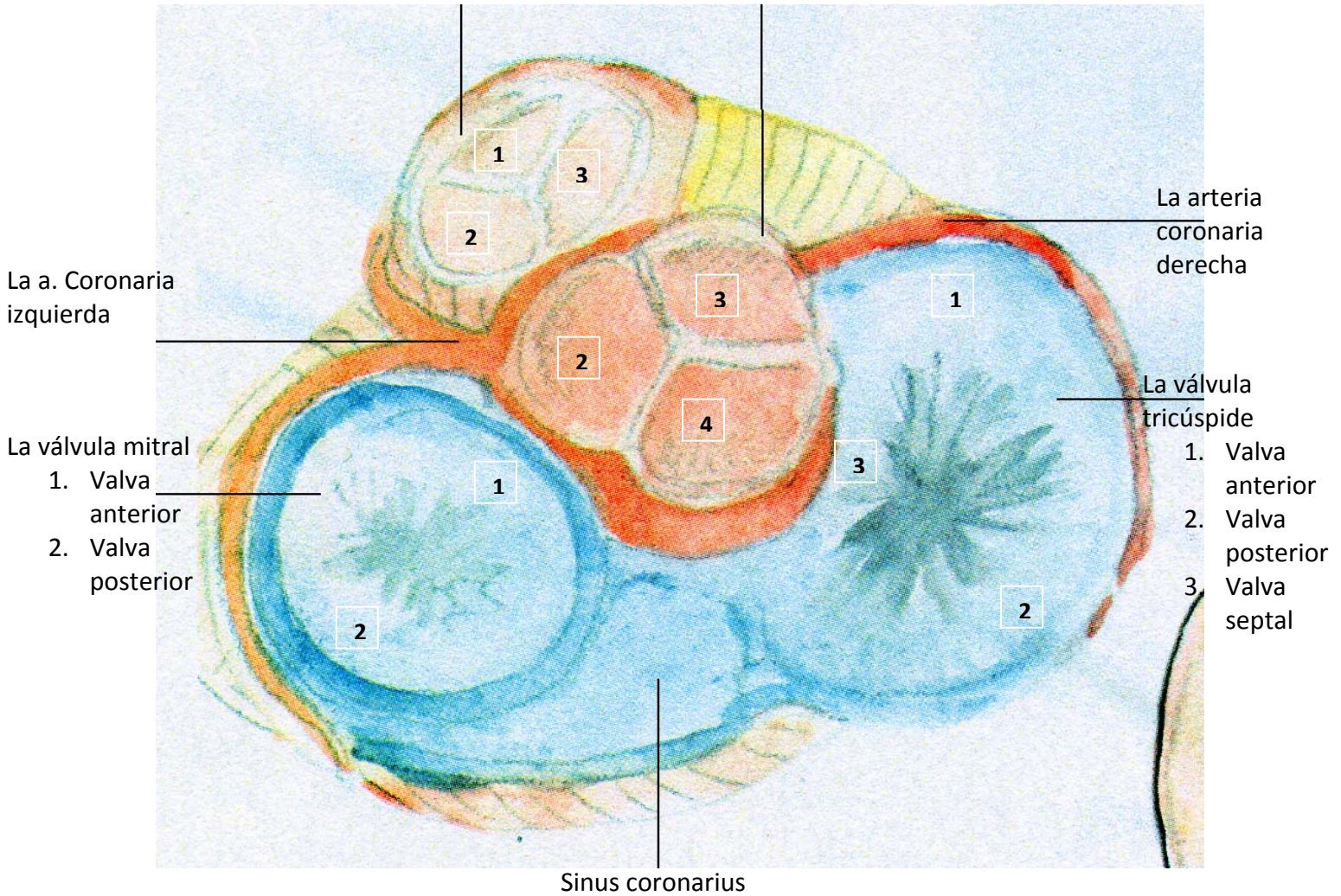
- A. - la arteria
- Aa. - las arterias (pl.)
- V. - la vena
- Vv. - las venas (pl.)
- Lig. - el ligamento

La válvula pulmonar

1. Válvula sigmoidea anterior
2. Válvula sigmoidea izquierda
3. Válvula sigmoidea derecha

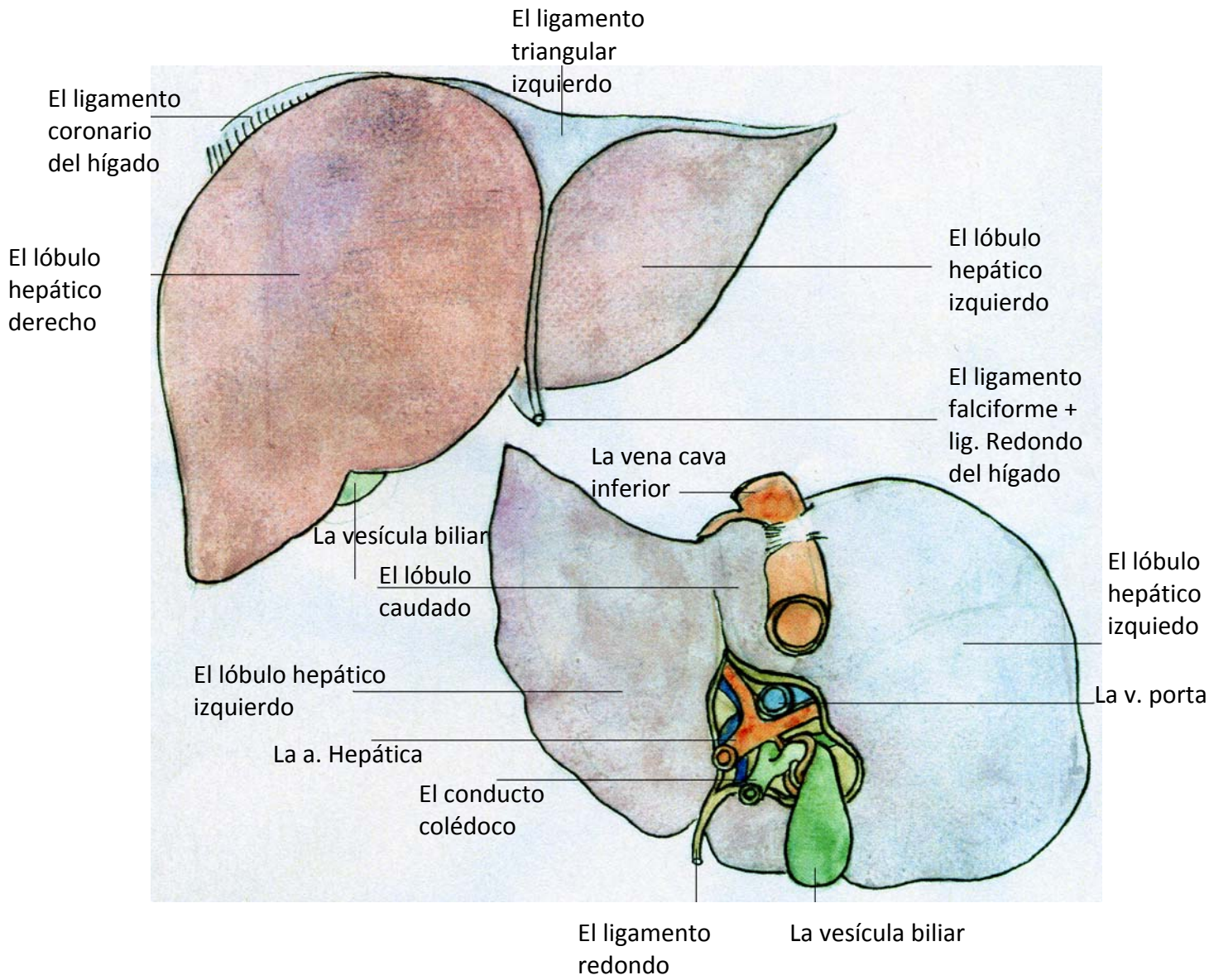
La válvula aórtica

2. Válvula sigmoidea izquierda
3. Válvula sigmoidea derecha
4. Válvula sigmoidea posterior

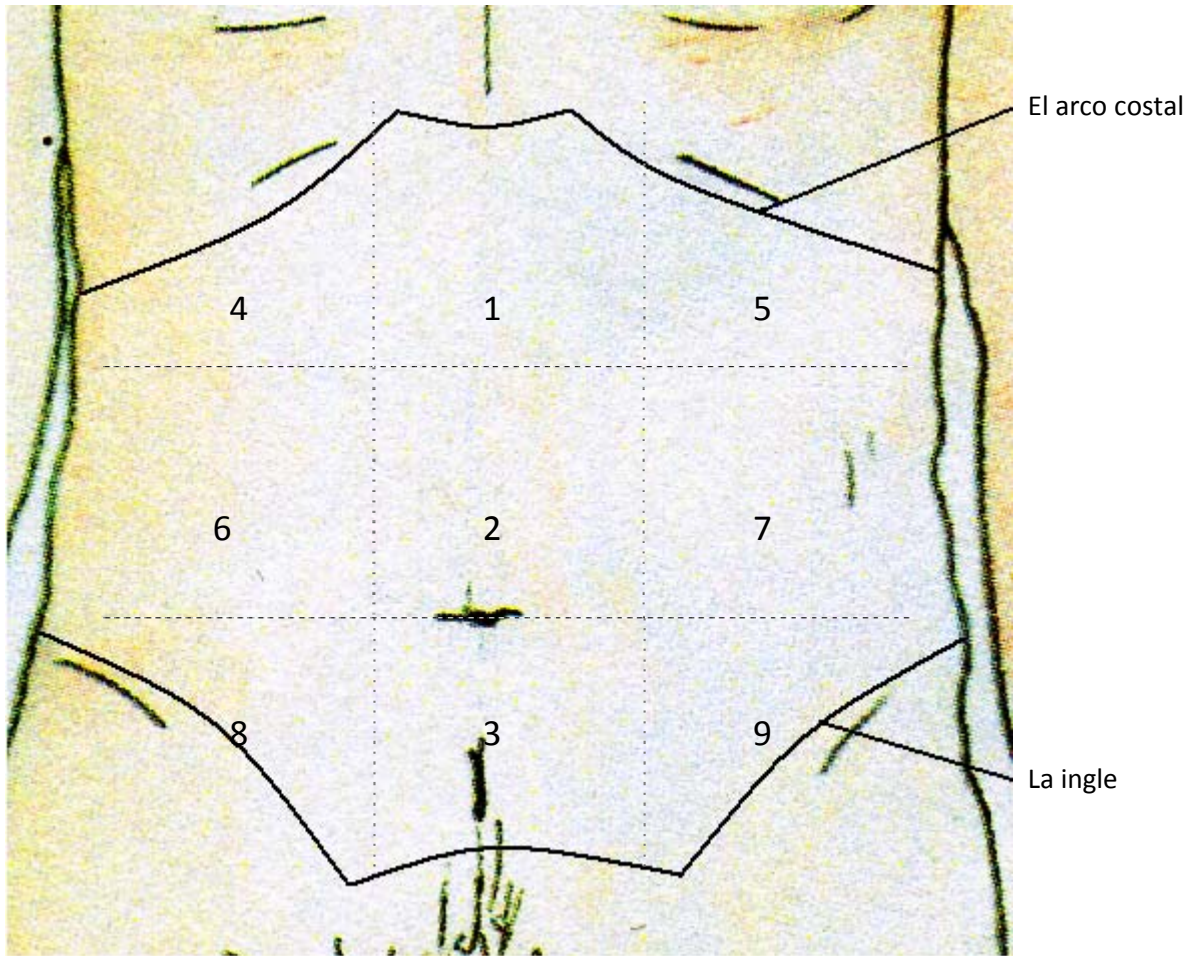


Las válvulas
cadiacas

El hígado. Visión anterior



El hígado. Visión posterior



- 1 el epigastrio/ parte superior del abdomen
- 2 la región umbilical/ zona del ombligo
- 3 la zona púbica / parte inferior del abdomen
- 4+5 el hipocondrio derecho+izquierdo
- 6+7 el flanco derecho+izquierdo
- 8+9 la región inguinal derecha+izquierda

El esófago

- Región/
Parte
torácica

- Región/
Parte
abdominal

El cardias

La curvatura menor

El píloro

Los pliegues
gástricos (pl.)

El diafragma

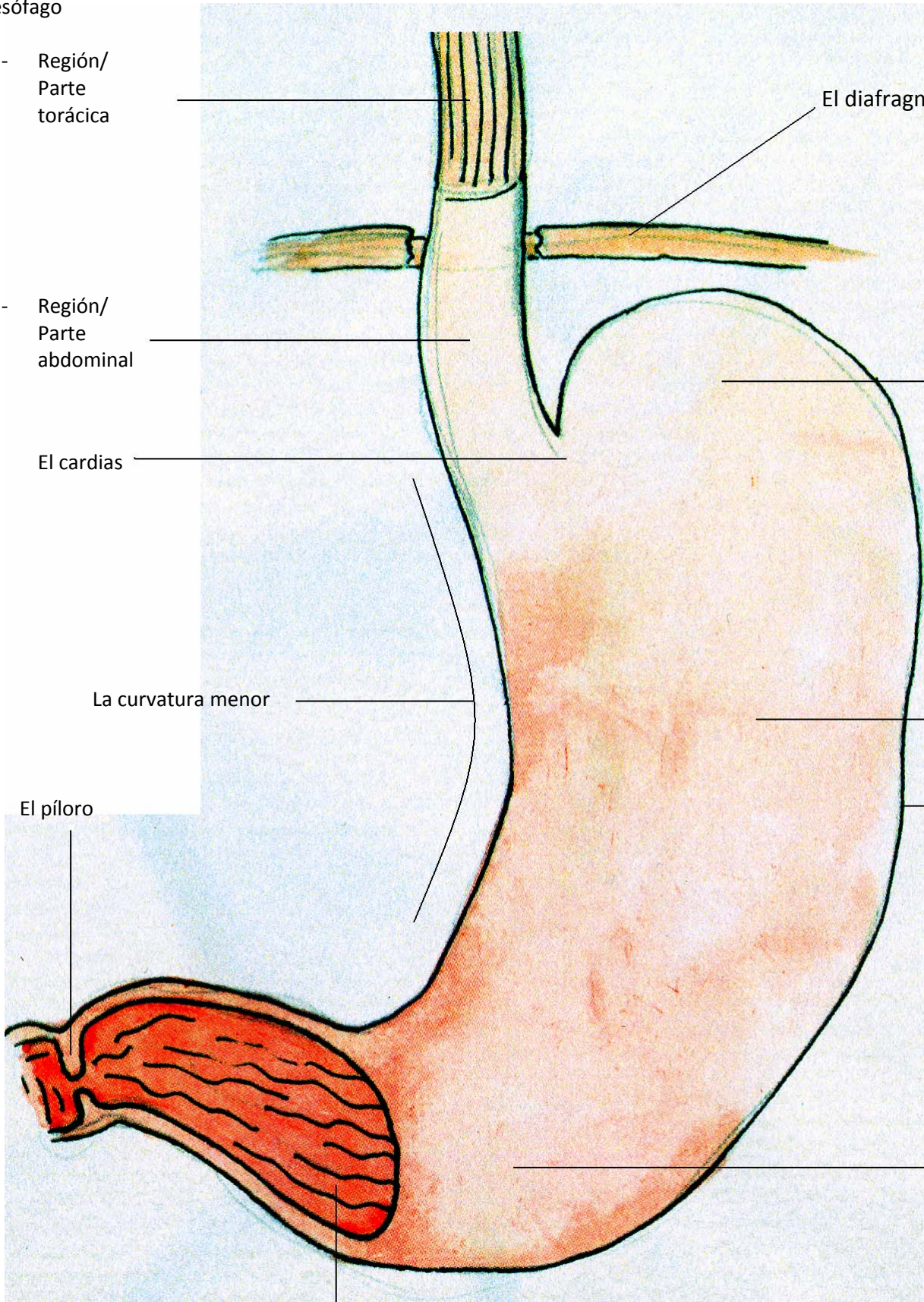
El estómago

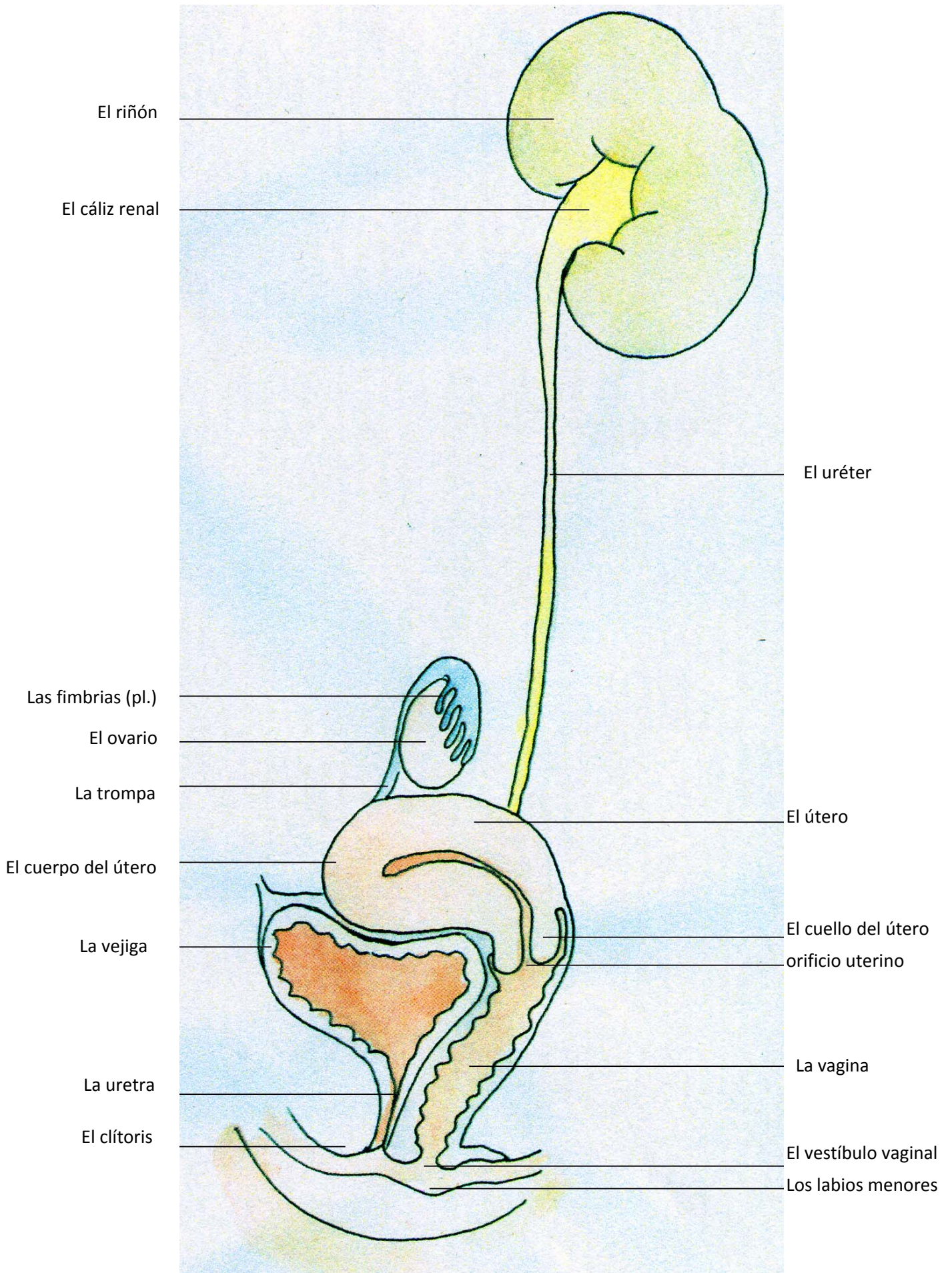
- El fundus

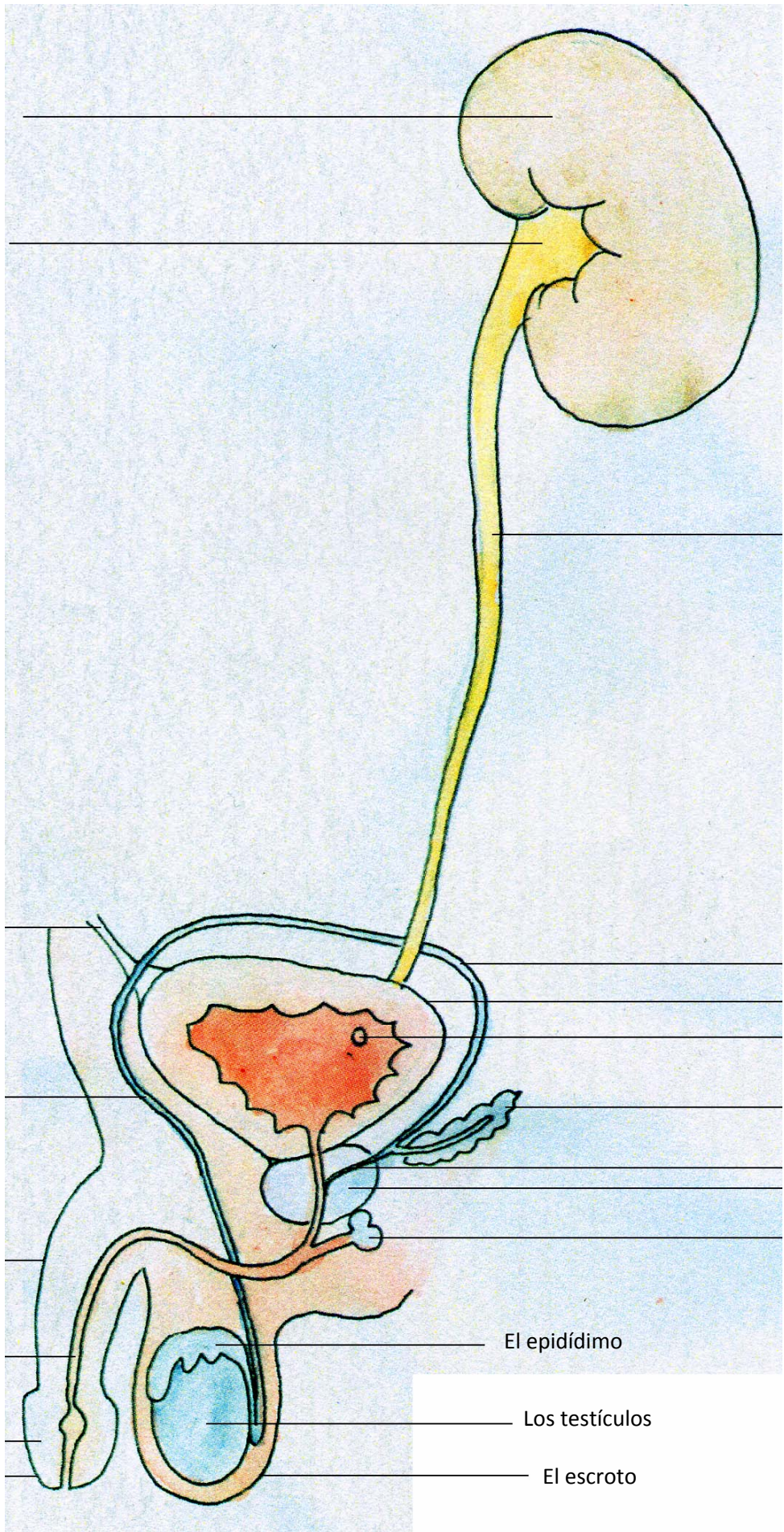
- el cuerpo

La curvatura mayor

- el antro







El riñón

El cáliz renal

El uréter

El ligamento umbilical medio

Los conductos deferentes

La vejiga

El foramen uretral

El conducto deferente

La vesícula seminal

El conducto eyaculador
La próstata

El pene

La glándula de Cowper

La uretra

El epidídimo

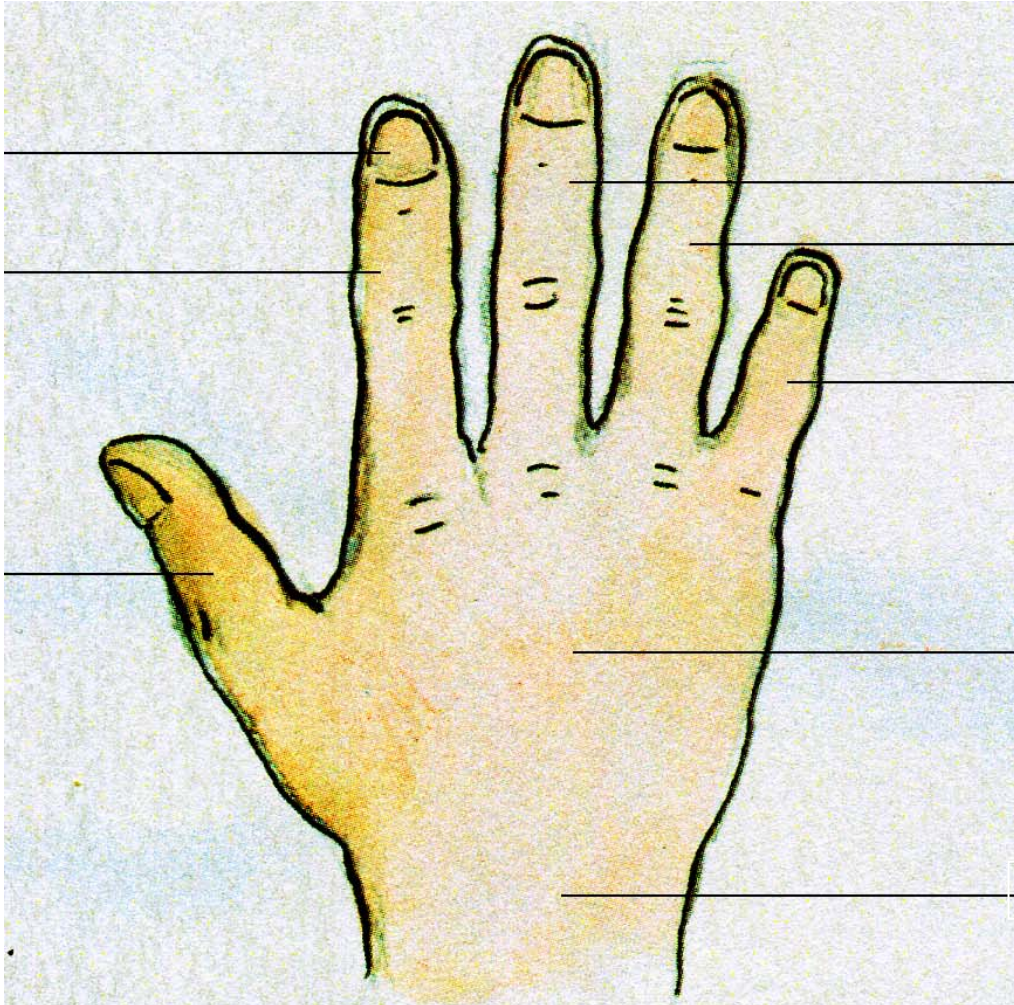
El glande

Los testículos

El prepucio

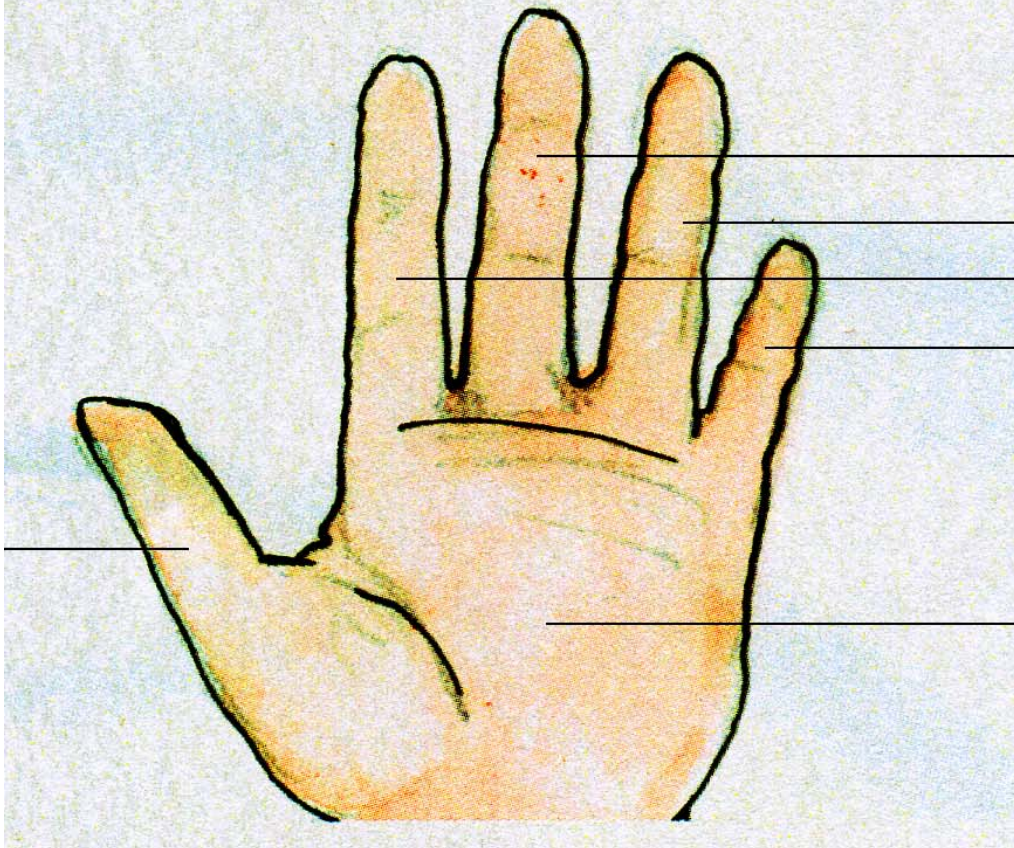
El escroto

La uña
El (dedo) índice
El (dedo) pulgar



El (dedo) corazón
El (dedo) anular
El (dedo) meñique
El dorso de la mano
La muñeca

El pulgar



El dedo
- corazón
- anular
- índice
- meñique
La palma de la mano