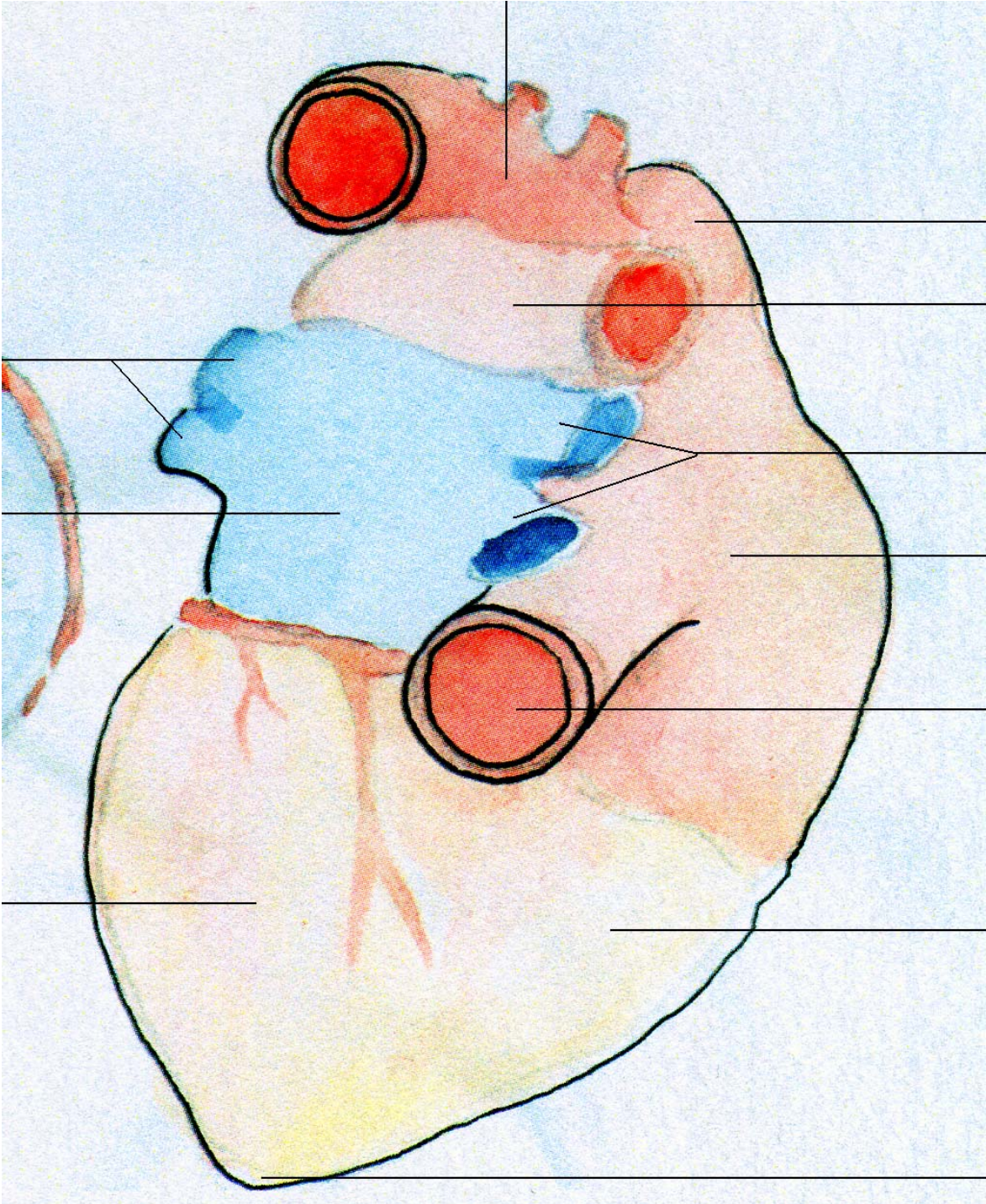


Il cuore
(caudale)

L'arco aortico



La vena cava superiore

L'arteria polmonale destra

Le vene polmonali destra

L'atrio destro (m.)

La vena cava inferiore

Il ventricolo destro

La punta del cuore/ l'apice cordale

Le vene polmonali sinistra

L'atrio sinistro (m.)

Il ventricolo sinistro