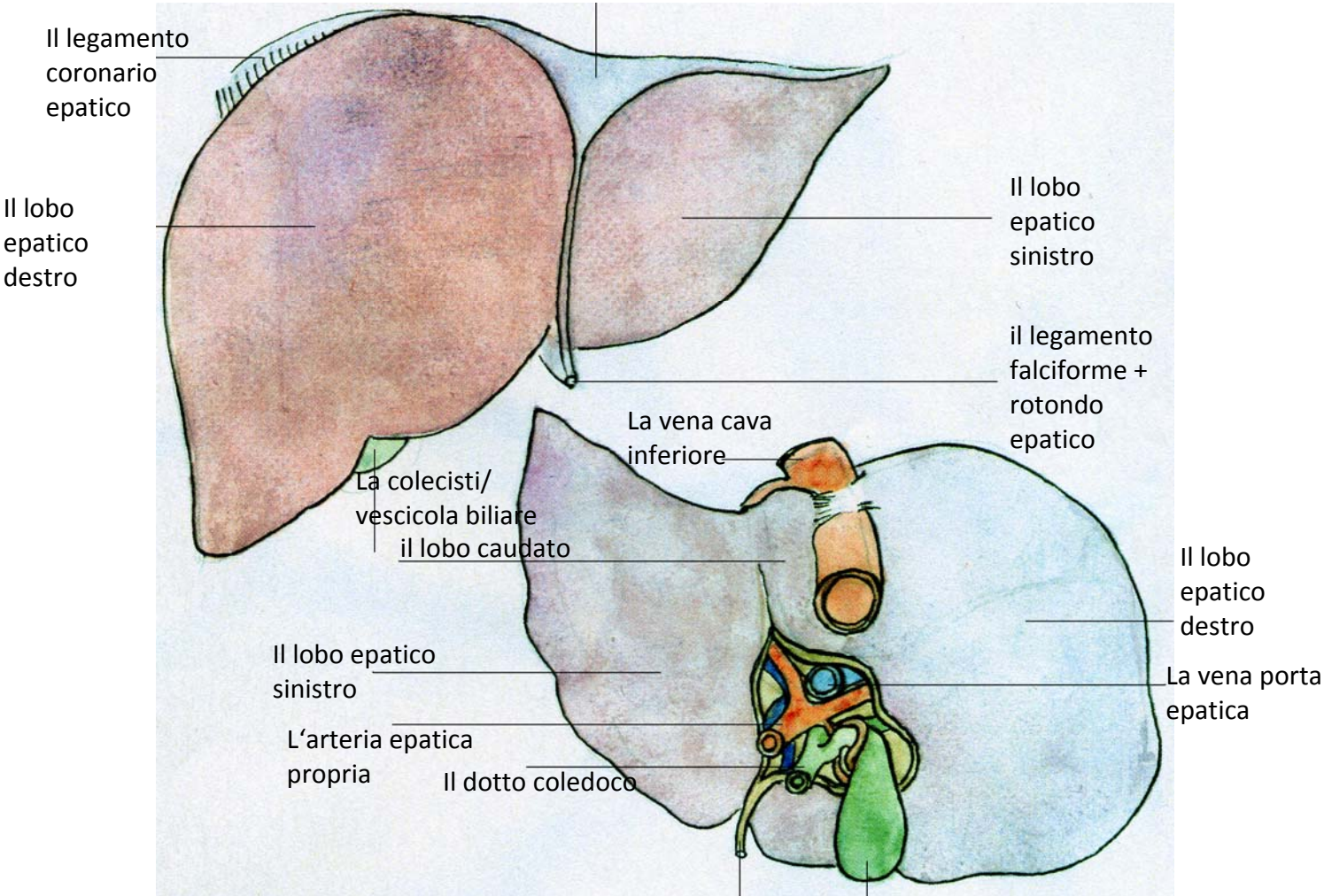


Il fegato da ventrale

L'Area nuda



Il legamento coronario epatico

Il lobo epatico destro

Il lobo epatico sinistro

il legamento falciforme + rotondo epatico

La colecisti/vescicola biliare
il lobo caudato

La vena cava inferiore

Il lobo epatico destro

Il lobo epatico sinistro

La vena porta epatica

L'arteria epatica propria

Il dotto coledoco

Il legamento rotondo epatico

La colecisti/vescicola biliare

Il fegato da caudale