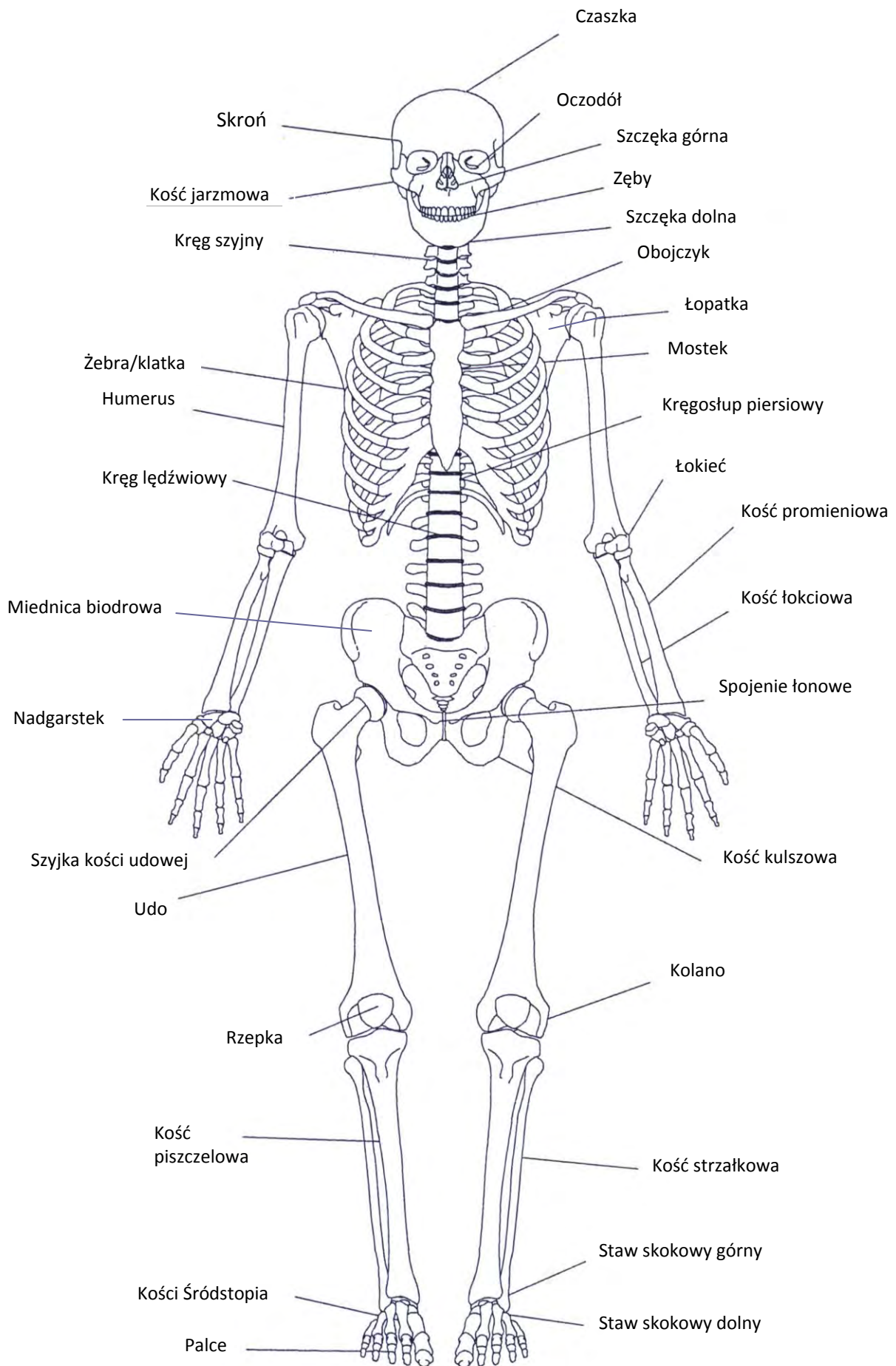
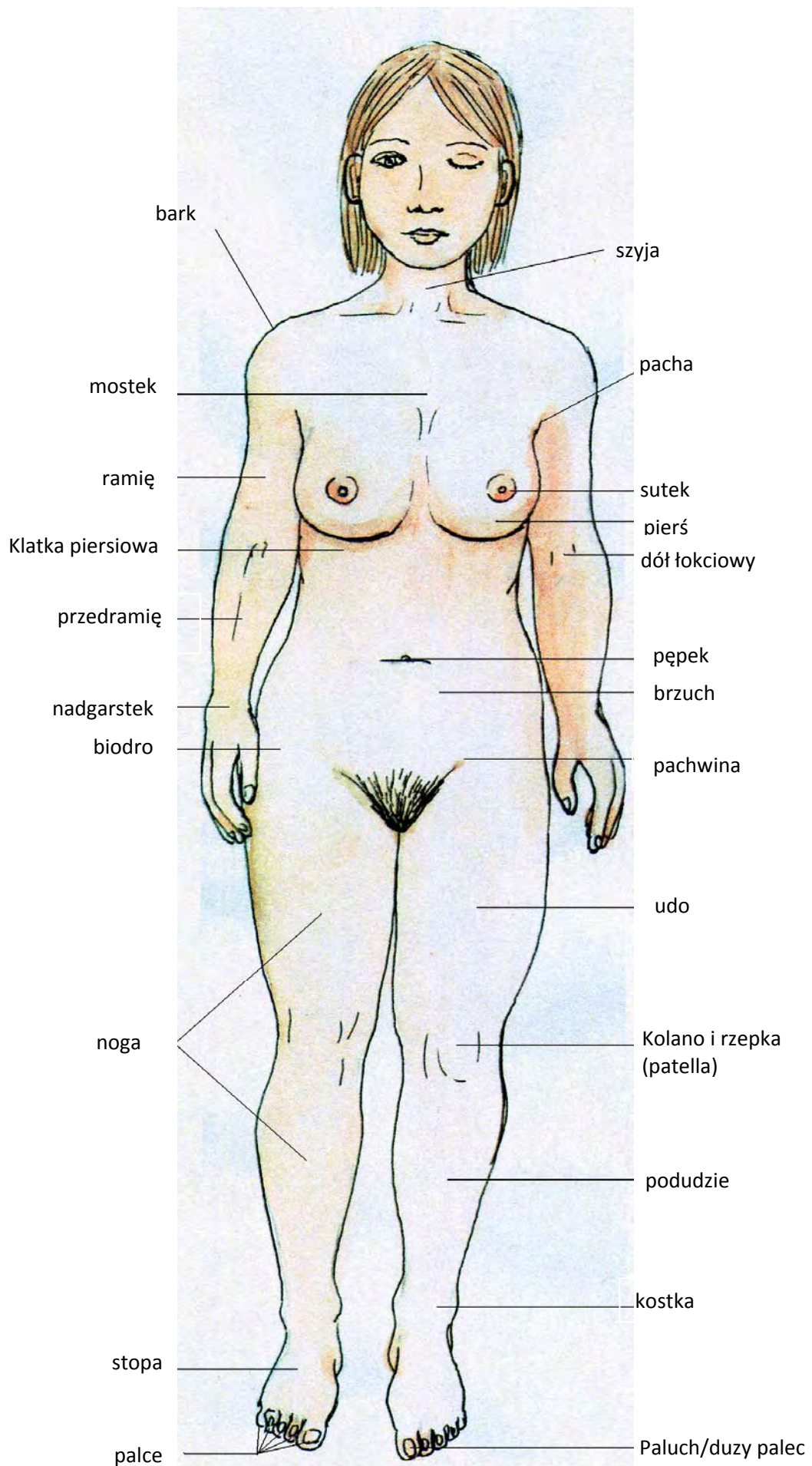
Ludzkie ciało  
(tył)

Łopatka

Łędźwie

Dół podkolanowy

Ściągno Achillesa

kark

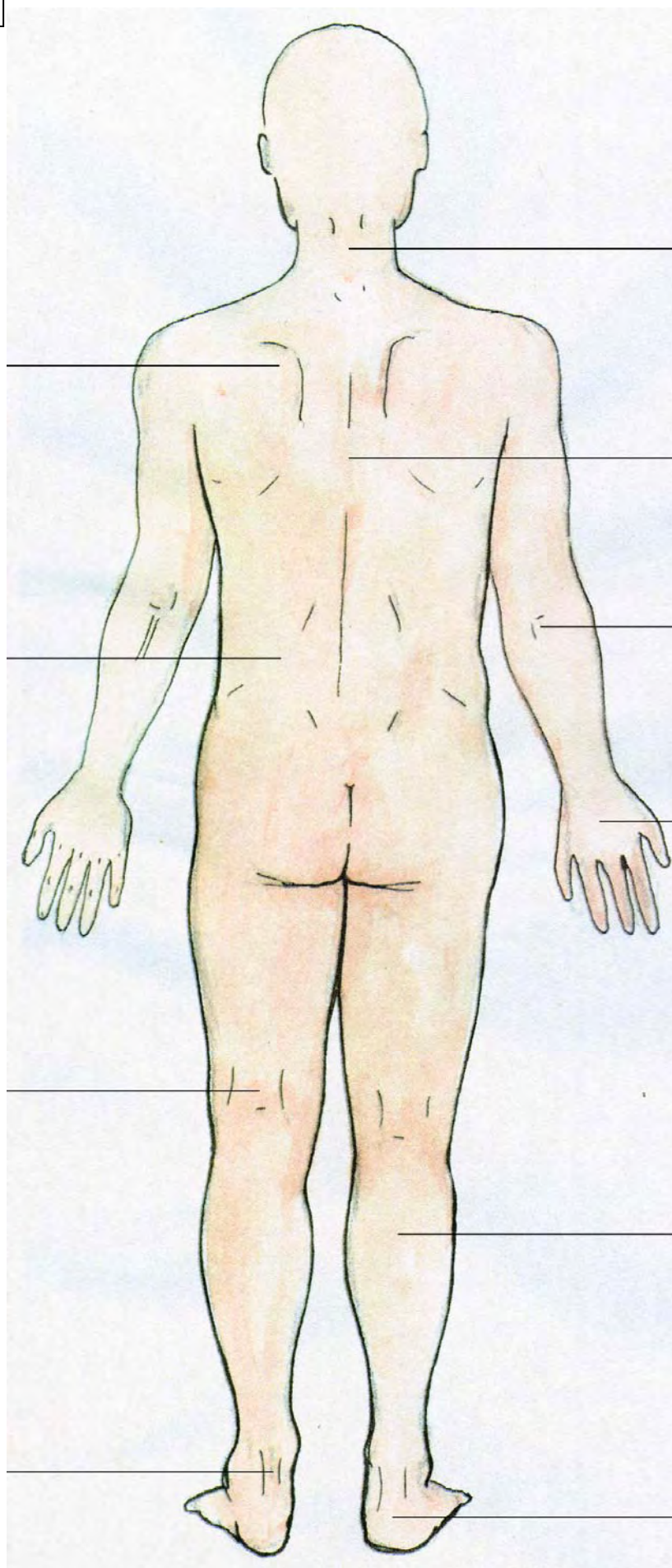
plecy

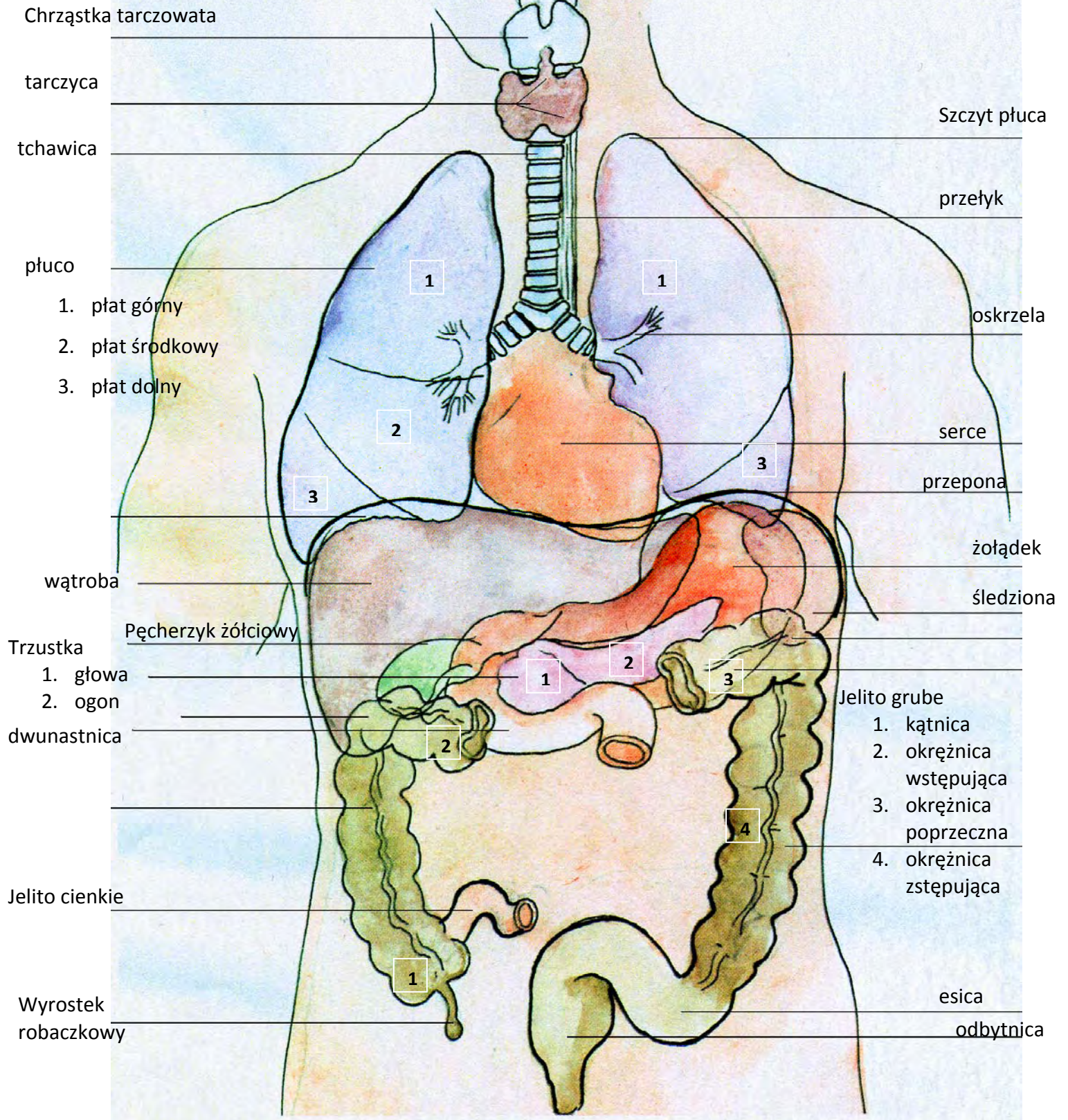
łokieć

Grzbiet dłoni

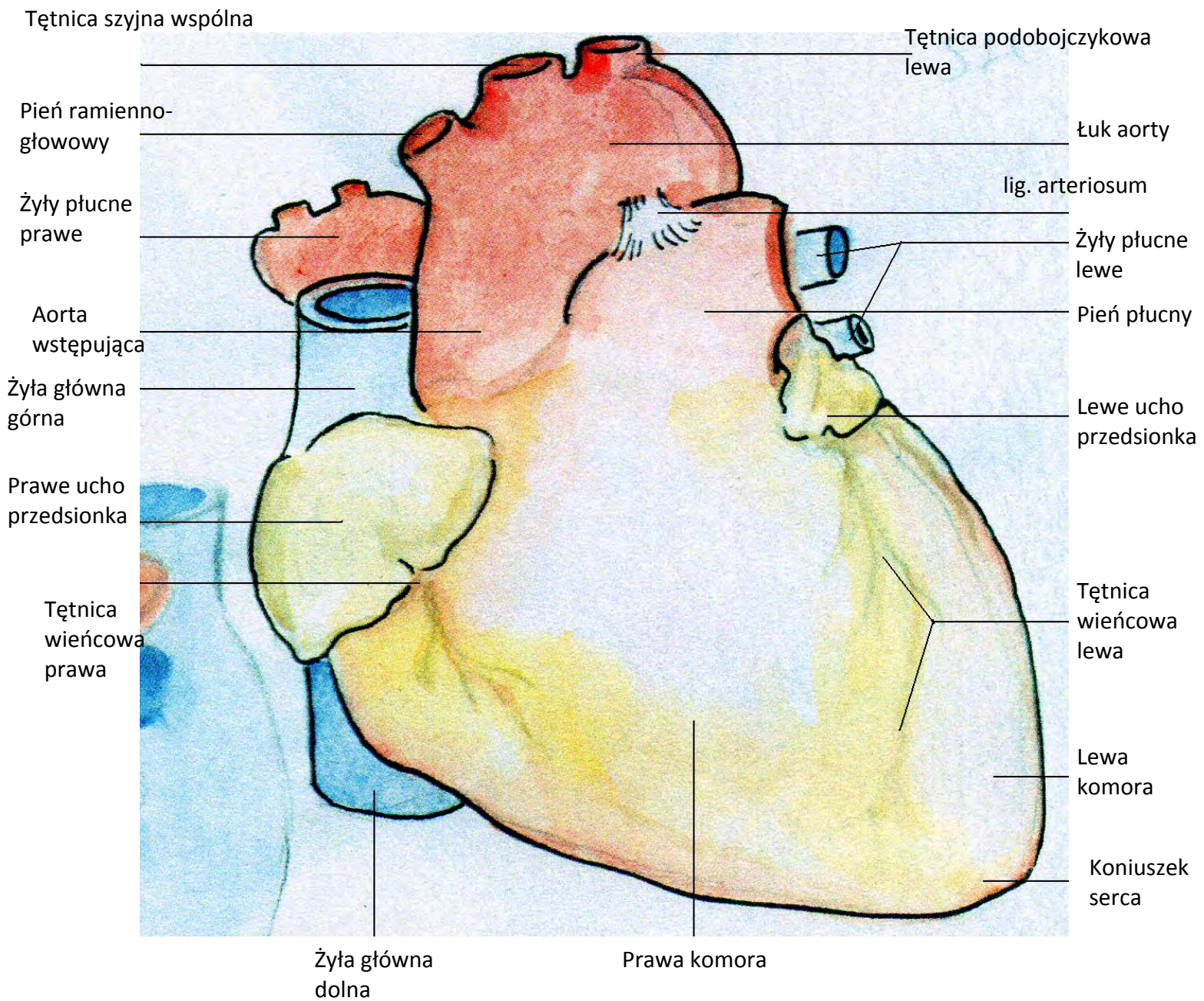
łydka

pięta

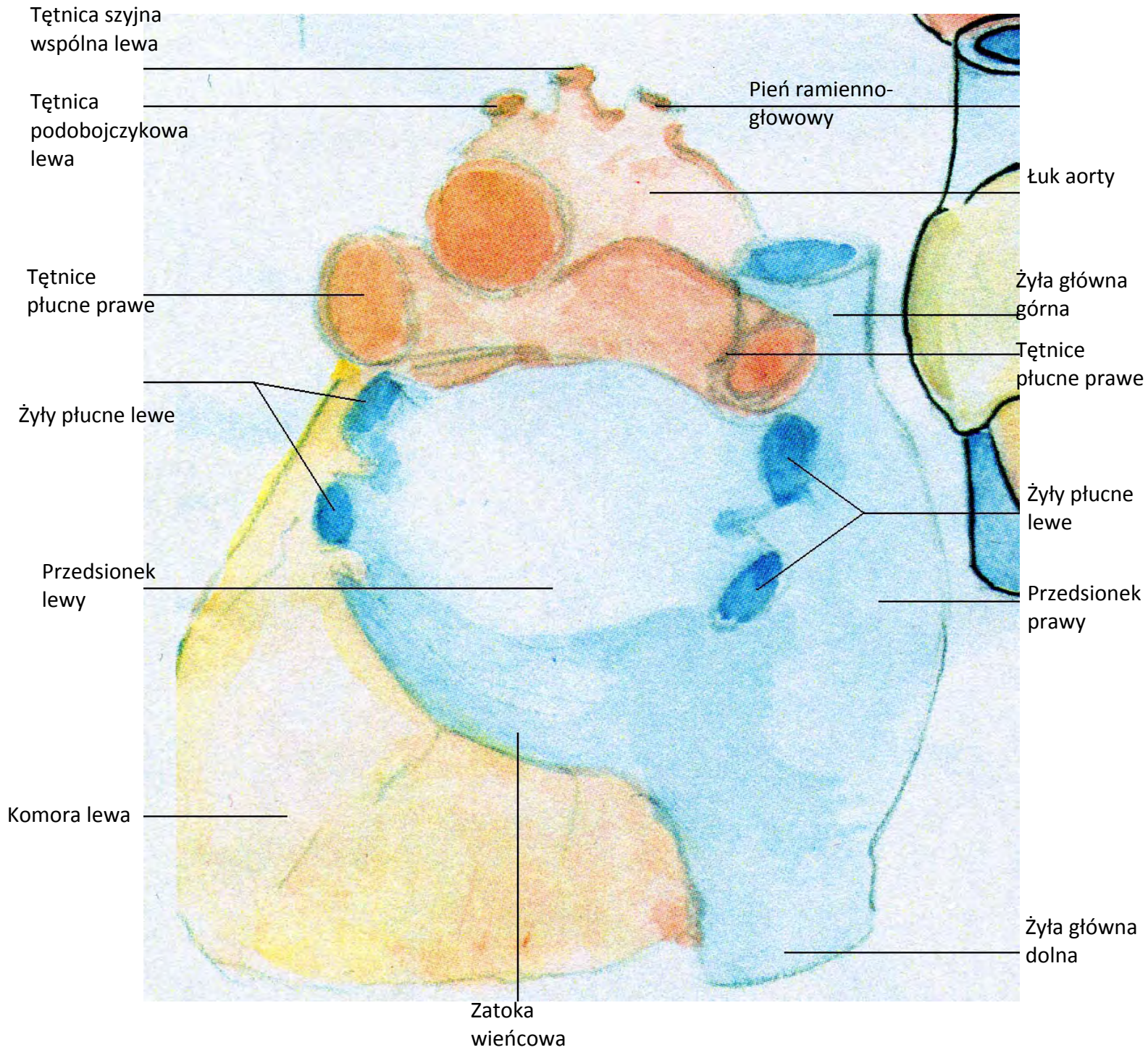




serce  
(anterior)

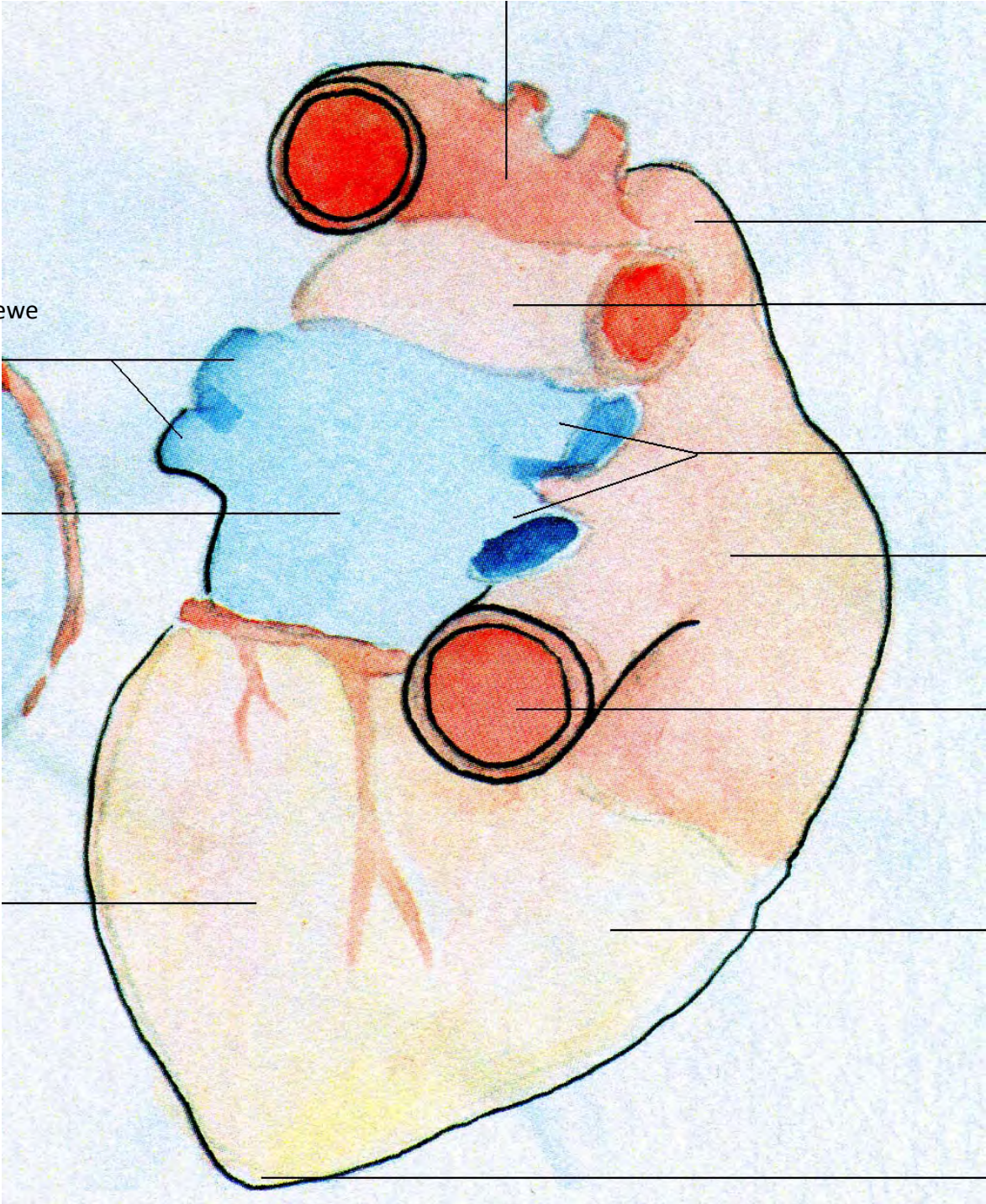


serce  
(posterior)



Serce  
(caudal)

łuk aorty



Żyły płucne lewe

Żyła główna górna

Tętnice płucne prawe

right pulmonary veins

Lewy przedsionek

Prawy przedsionek

Żyła główna dolna

Lewa komora

Prawa komora

Koniuszek serca

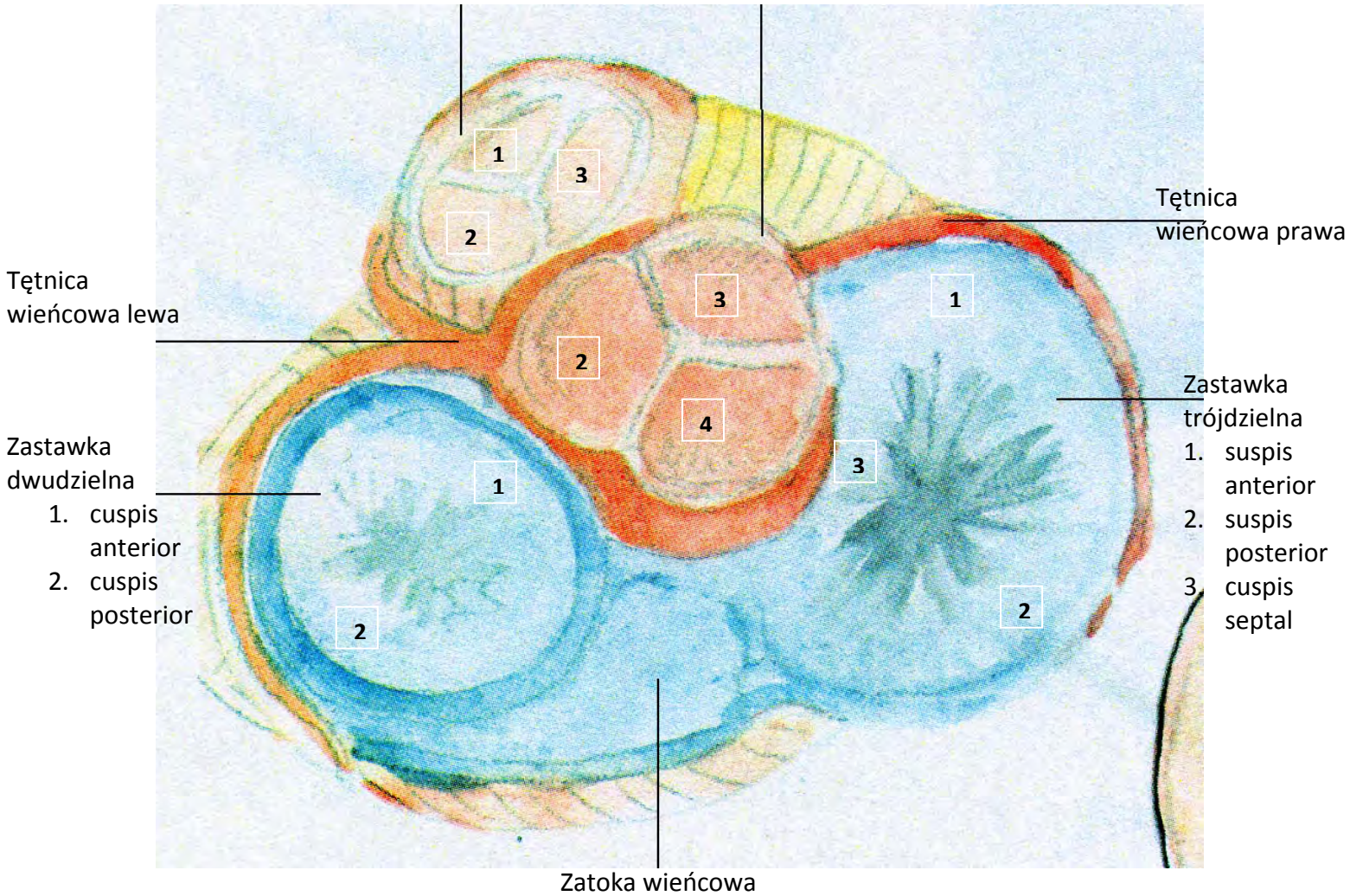


Zastawka pnia płucnego

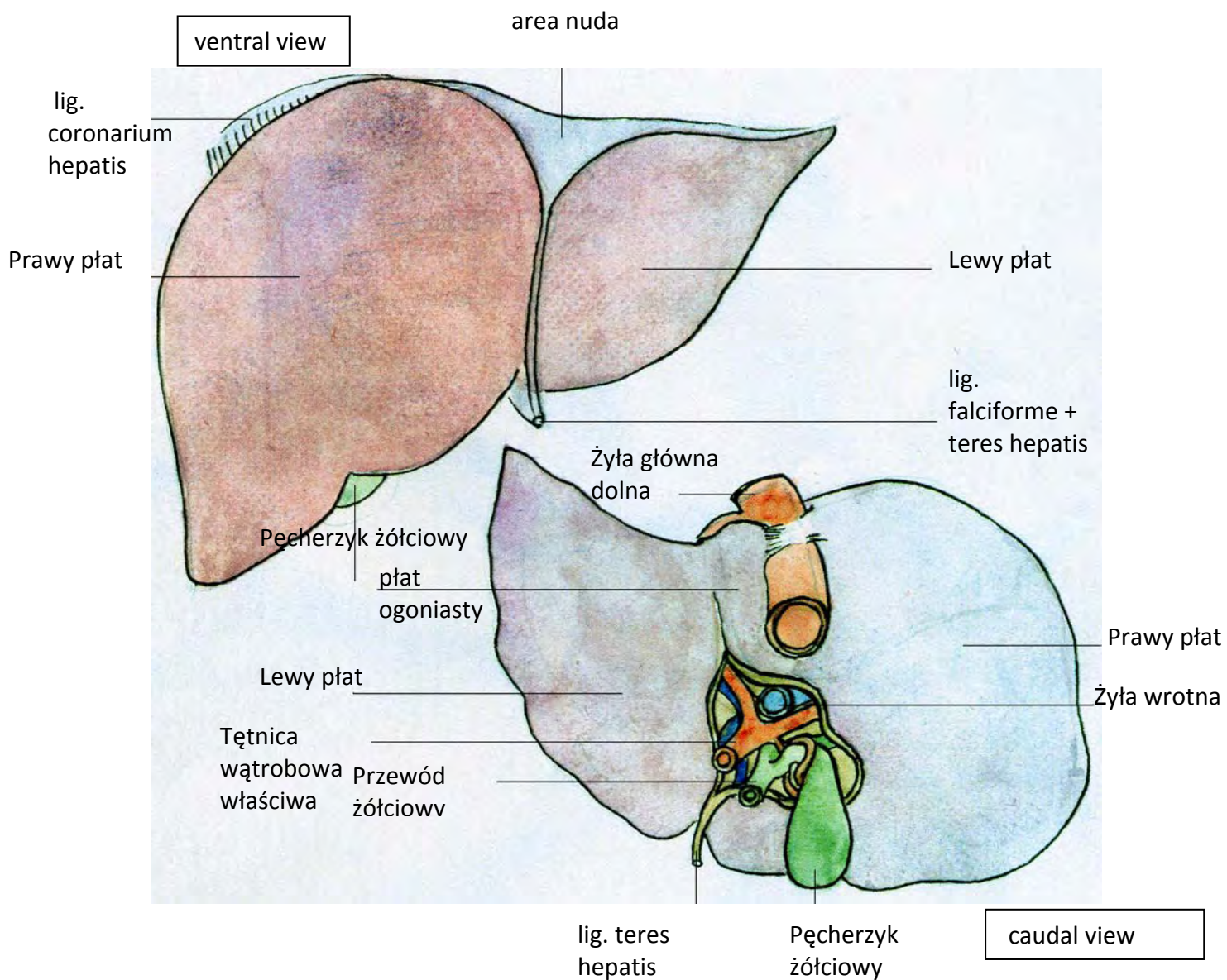
1. Valvula semi-lunaris anterior
2. Valvula semi-lunaris left
3. Valvula semi-lunaris right

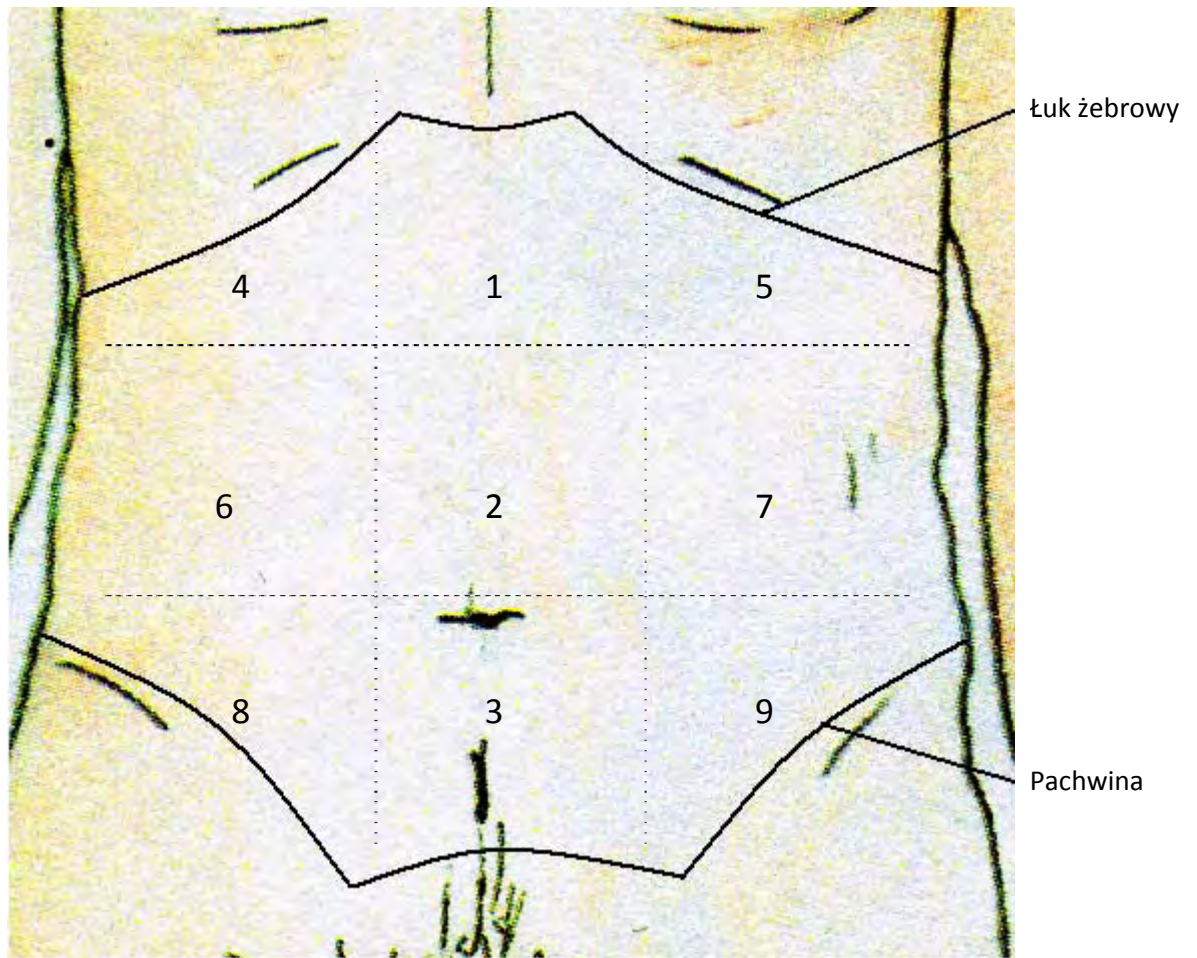
Zastawka aortalna

2. Valvula semi-lunaris left
3. Valvula semi-lunaris right
4. Valvula semi-lunaris posterior

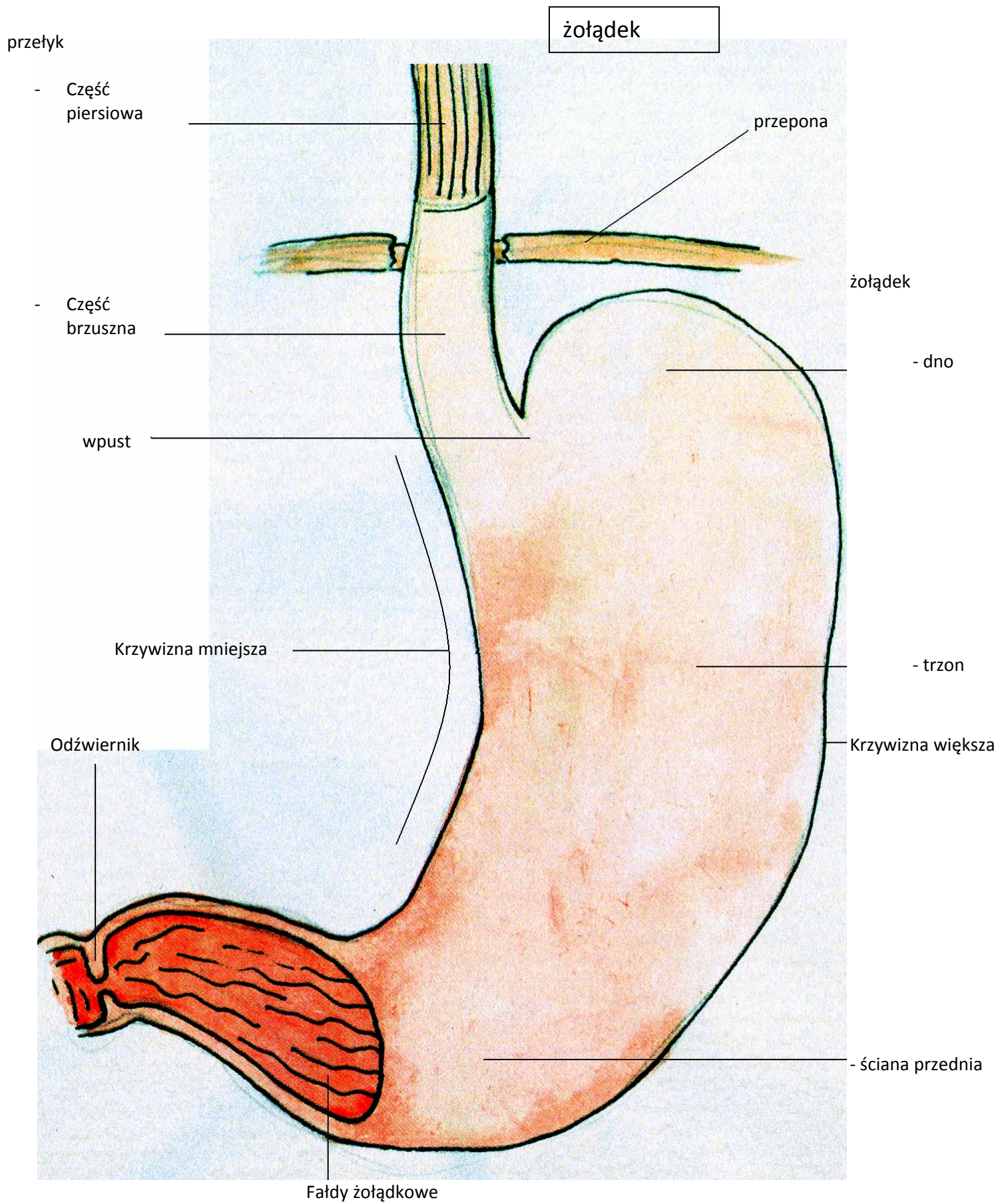


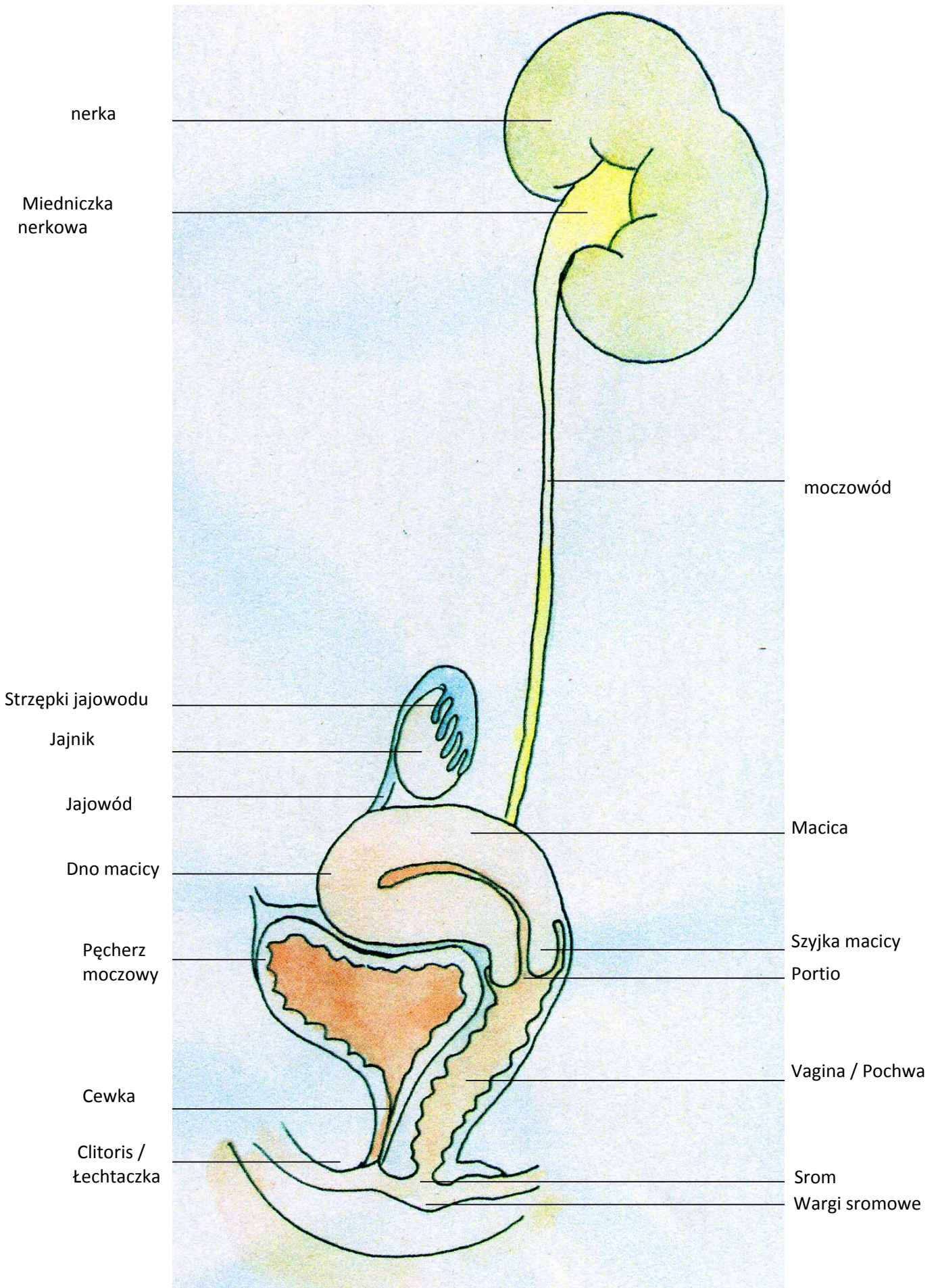
wątroba

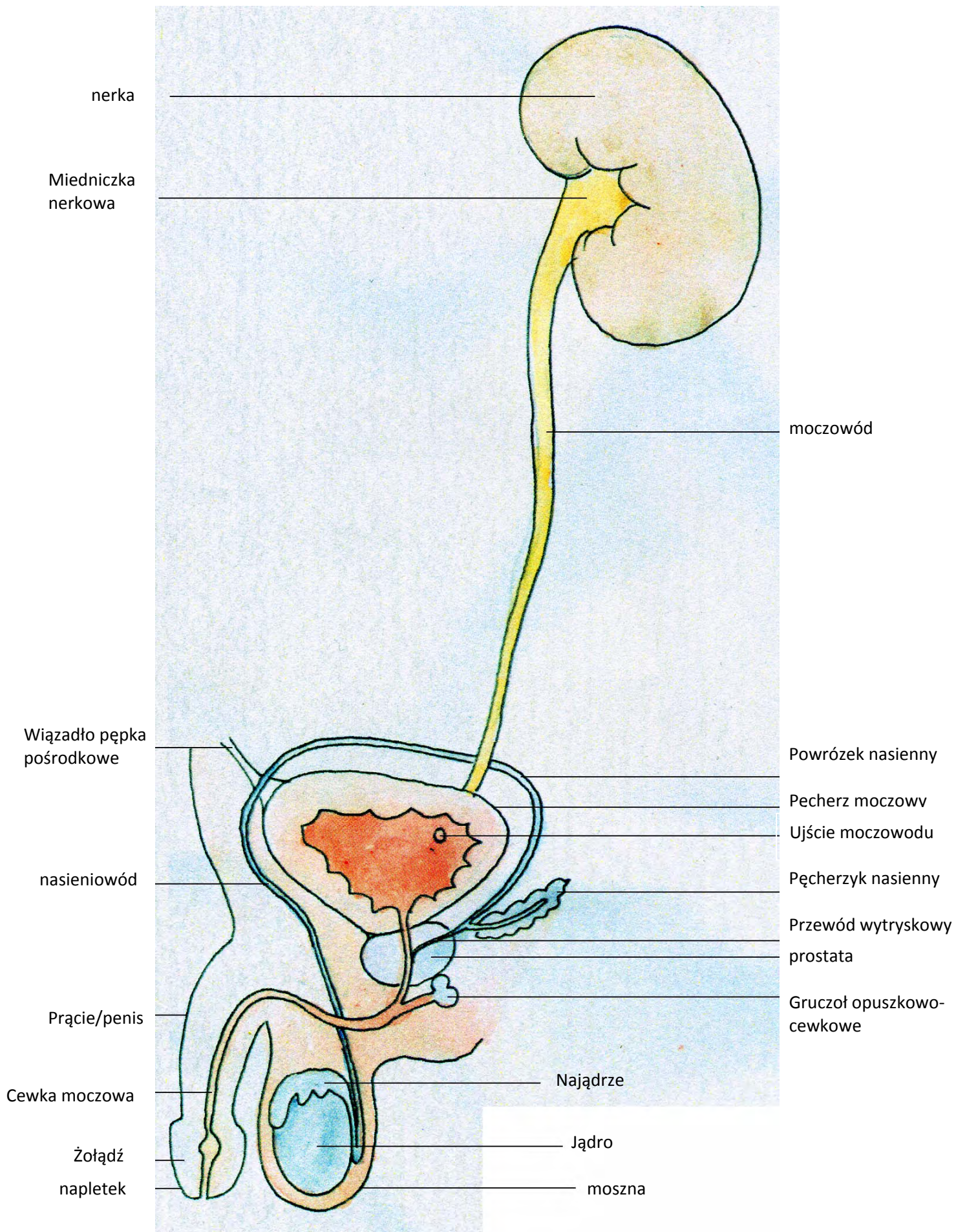


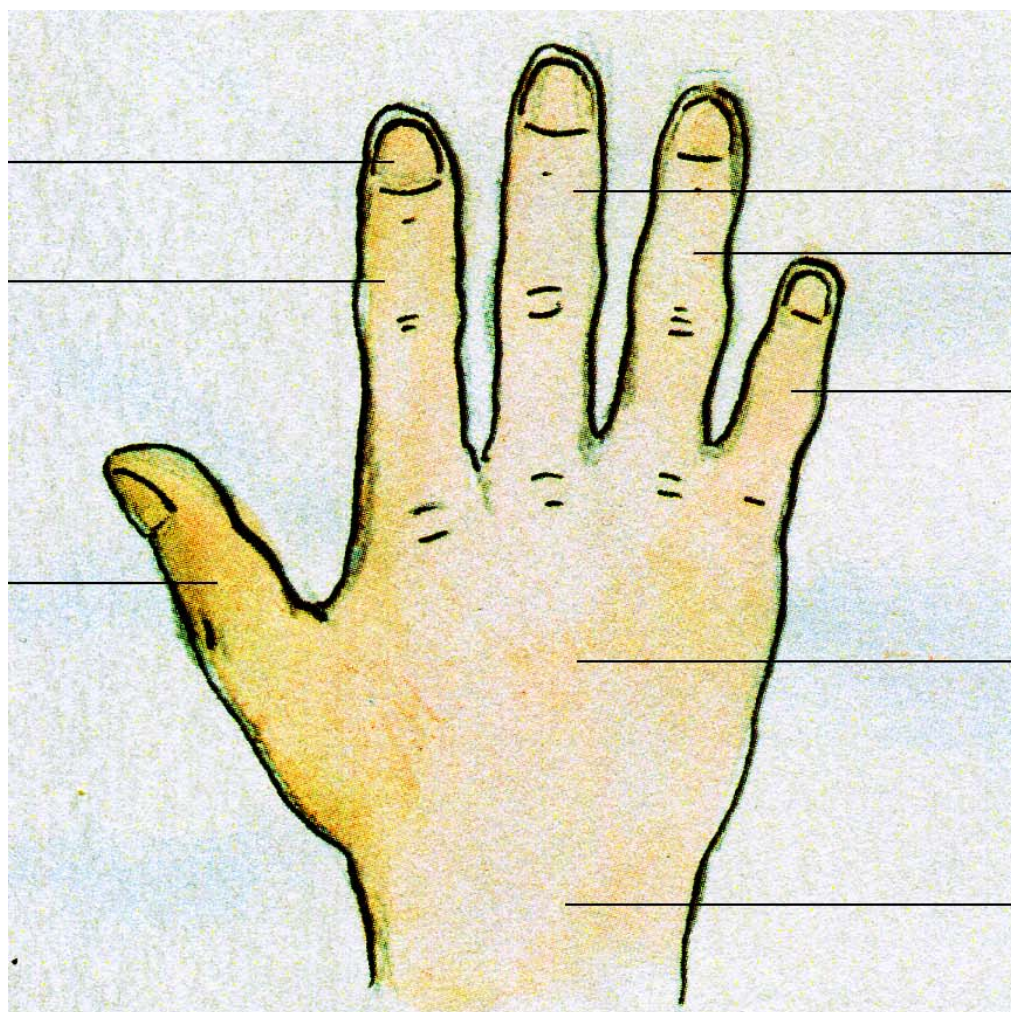


- 1 Nadbrzusze
- 2 Śródbrzusze
- 3 Podbrzusze
- 4+5 okolica podżebrowa prawa+lewa
- 6+7 okolica boczna prawa+lewa
- 8+9 okolica pachwinowa prawa+lewa









paznokieć

Wskaziciel/palec  
wskazujący

kciuk

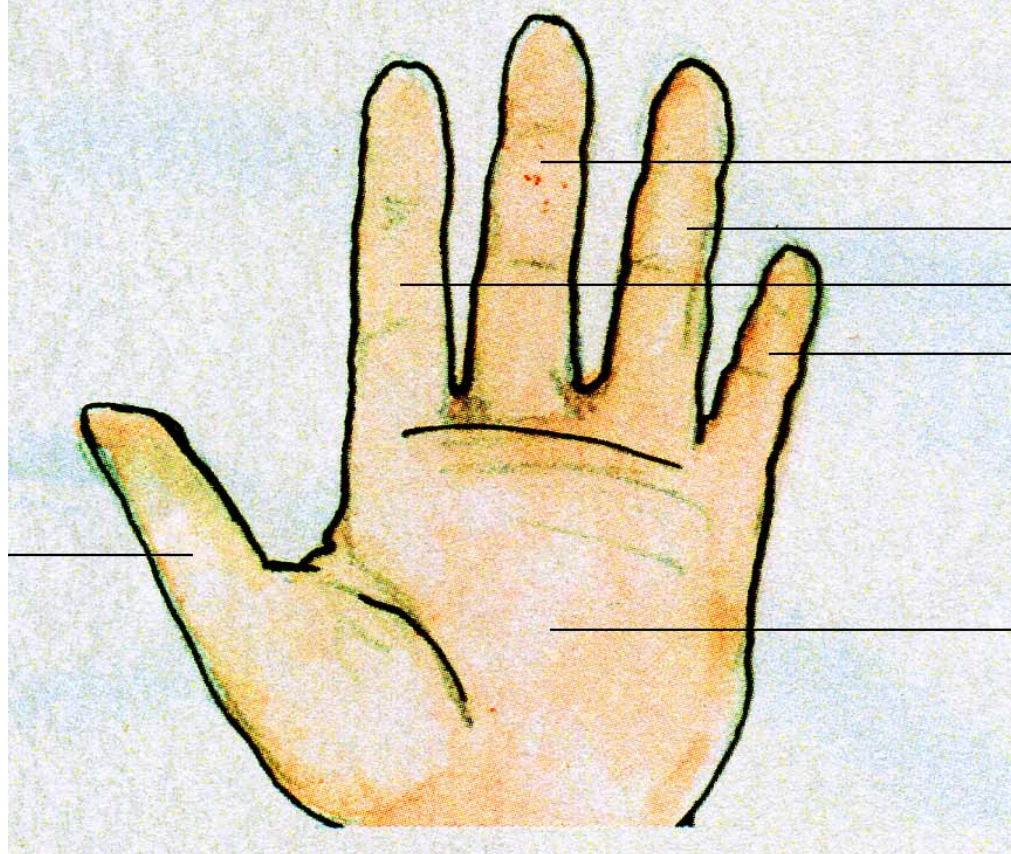
Środkowy palec

Serdeczny palec

Mały palec

Grzbiet dłoni

nadgarstek



kciuk

palec...

- ...środkowy

- ...serdeczny

- ...wskazujący

- ...mały

dłoń